

OČNÍ MANIFESTACE EXTRARENÁLNÍHO MALIGNÍHO RHABDOIDNÍHO TUMORU

Prívarová E.¹, Griščíková L.¹, Lokaj M.¹,
Vokurková J.², Mazánek P.², Autrata R.¹

¹ Dětská oční klinika LF MU a FN Brno, přednosta prof. MUDr. Rudolf Autrata, CSc., MBA

² Klinika dětské chirurgie, ortopedie a traumatologie LF MU a FN Brno, přednosta prof. MUDr. Ladislav Plánka, Ph.D., oddělení Dětské plastické chirurgie, vedoucí MUDr. Jitka Vokurková, Ph.D.

³ Klinika dětské onkologie LF MU a FN Brno, přednosta prof. MUDr. Jaroslav Štěrba, Ph.D.

Prezentováno na XXI. výročním sjezdu České oftalmologické společnosti ČLS JEP, 20. 9. 2013, Brno, Česká republika

✉ Do redakce doručeno dne 6. 2. 2014

✂ Do tisku přijato dne 22. 4. 2014

MUDr. E. Prívarová
Dětská oční klinika LF MU a FN Brno,
Černopolní 9
613 00 Brno
e-mail: privarova.eva@gmail.com

SOUHRN

Extrarenální maligní rhabdoidní tumor (EMRT) je velice vzácný agresivní a rychle progredující nádor dětského věku. Prognóza je infaustní, mortalita dosahuje 80 %. Autoři prezentují kazuistiku novorozence s extrarenálním maligním rhabdoidním tumorem horního víčka. EMRT byl diagnostikován na základě histologického vyšetření. Tato kazuistika upozorňuje na klinické projevy, nálezy zobrazovacích metod a obtíže při diagnostice. Cílem je poukázat na důležitost začlenění EMRT do diferenciální diagnostiky dětských agresivních lézí.

Klíčová slova: maligní rhabdoidní tumor, dětský věk, diagnostika

SUMMARY

Eye Manifestation of Extrarenal Malignant Rhabdoid Tumour

Extrarenal malignant rhabdoid tumour (EMRT) is very rare and aggressive childhood neoplasm with a rapid progression. The prognosis is still very poor with 80 % mortality rate. We report a case of a newborn baby with extrarenal malignant rhabdoid tumour of an upper eyelid. An EMRT was diagnosed based on the histological examination. This case report highlights the clinical presentation, radiological features and difficulty in diagnosis. The purpose is to underline the importance of its inclusion in the differential diagnosis of any aggressive lesion in a child.

Key words: malignant rhabdoid tumour, childhood, diagnostic process

Čes. a slov. Oftal., 70, 2014, No. 2, p. 62–65

ÚVOD

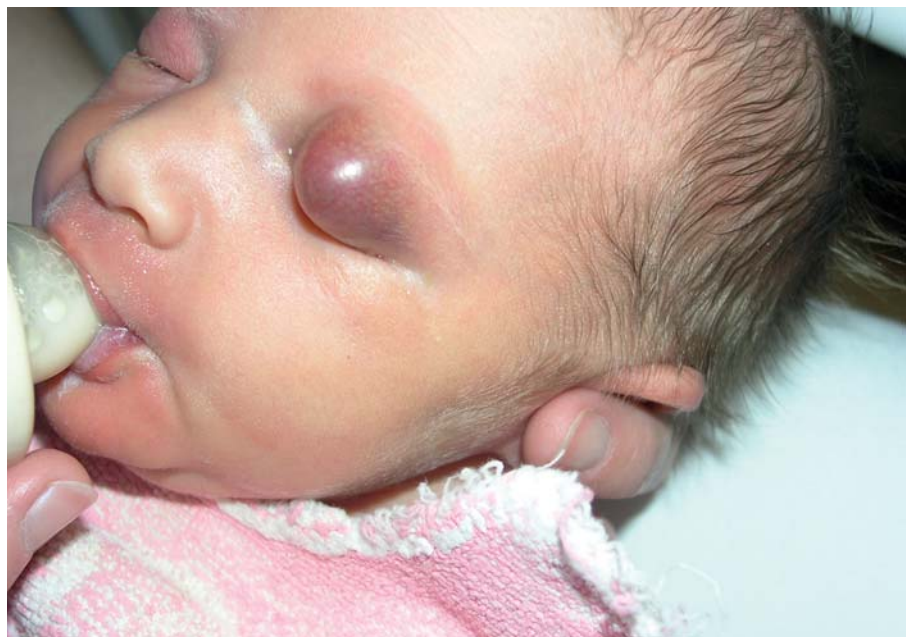Maligní rhabdoidní tumor (MRT) je vzácný, vysoce maligní nádor dětského věku. Jako samostatná jednotka byl klasifikován v roce 1978 (1, 2). Jeho tkáňový původ zatím není upřesněný, rovněž nebyl stanoven léčebný protokol (2). Nádor se vyskytuje ve třech hlavních lokalizacích: v ledvině, v centrálním nervovém systému a v měkkých tkáních. Velice časně metastázuje a i navzdory kombinované terapii dosahuje mortalita 80% (1). Podskupinou MRT je extrarenální maligní rhabdoidní tumor (EMRT).

KAZUISTIKA

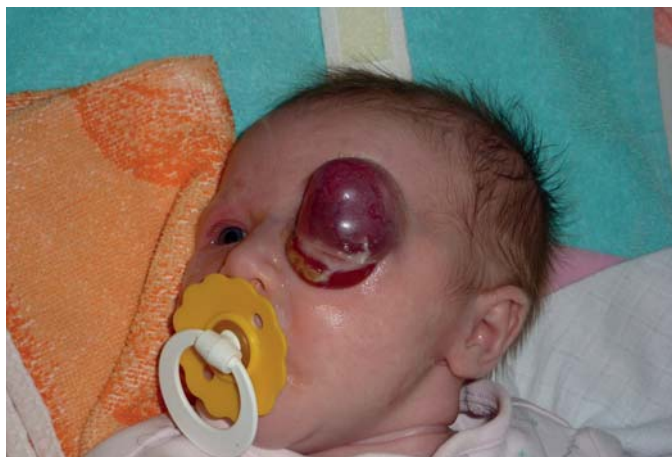Autoři popisují kazuistiku novorozence ženského pohlaví, který byl ihned po narození přeložen na novorozenecké oddělení FN Brno pro suspektní hemangiom levého horního víčka. Rodinná anamnéza byla bez pozoruhodností, dítě pochází ze 6. fyziologické gravidity.

Klinický obraz ukazoval polotuhý prominující útvar levého horního víčka, velikosti asi 2 cm (obr. 1). Bulbus byl intaktní, bez deviace. Nález na předním segmentu i fundu nevykazoval patologické

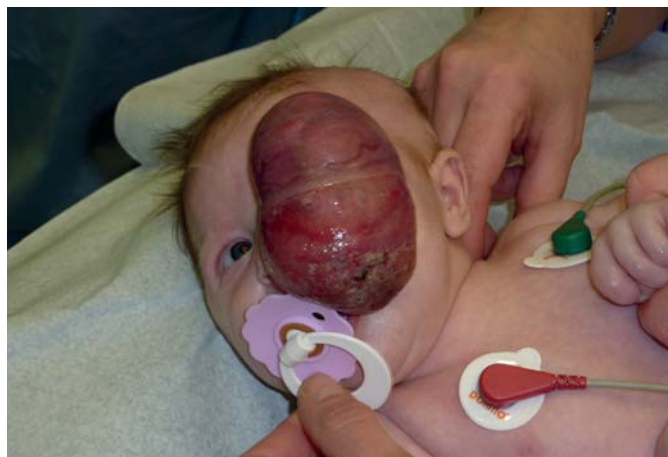změny. Bylo vysloveno podezření na hemangiom levého horního víčka. Ihned jsme provedli vyšetření MR (obr. 8) a UZ. Obě vyšetření svědčila pro hemangiom horního víčka.



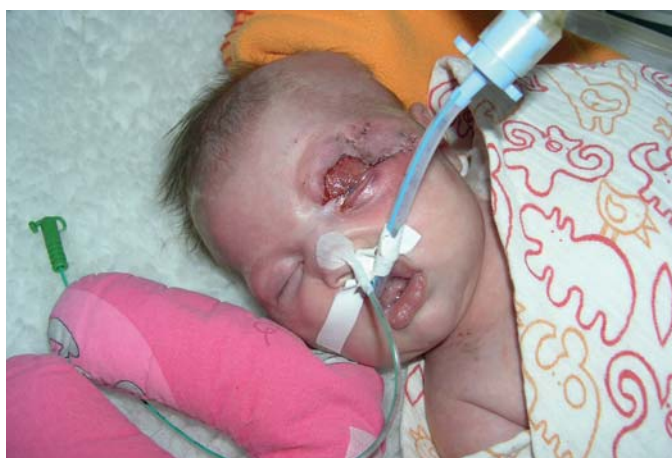Obr. 1. Stav 2. den po narození.



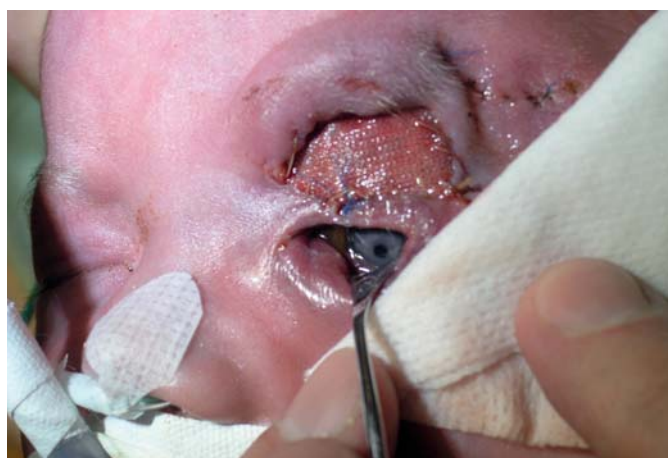Obr. 2. Stav 2. týden po narození.



Obr. 3. Stav 3. týden po narození.



Obr. 4. Stav 1. den po operaci.



Obr. 5. Stav 2. den po operaci.

Proto jsme nasadili adekvátní terapii pro hemangiom – perorální léčba propranololem a kortikoidy. Pro progresi útvaru byl aplikován DepoMedrol 40 mg inj. do útvaru, 3 bolusy SoluMedrolu i.v. a byla zahájena salvage terapie pro děti s rychle progredujícími hemangiomy (1x Avastin, 1x Taxol i.v.)

V diferenciální diagnostice jsme uvažovali o dvou hlavních diagnózách: kongenitální hemangiom a sarkom. Protože klinicky pokračovala progresie (obr. 2) a nově se objevilo i krvácení z útvaru bylo provedeno vyšetření pozitronovou emisní tomografií, které ukázalo šíření do očníce a zvýšenou metabolickou aktivitu, která byla v pásmu malignity. Provedli jsme kontrolní UZ a MR vyšetření (obr. 9, 10, 11), která zobrazila výrazné zvětšení a progresi maligního útvaru.

Konzervativní terapie byla neúspěšná, ložisko velmi rychle rostlo a promínovalo (obr. 3), postupně uzavřelo oční štěrbinu a utlačovalo levou nosní dírku. Proto jsme indikovali biopsii z kraniální části v místě nadočnicového oblouku

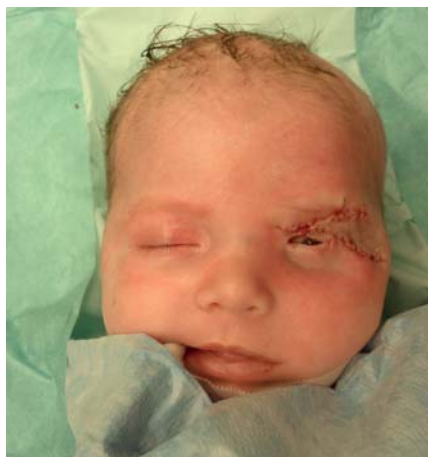a histologické vyšetření. Předběžný výsledek histologického vyšetření ukazoval na juvenilní kongenitální fibrosarkom. Následně byl indikován chirurgický výkon: většinová marginální resekce tumoru a rekonstrukce horního víčka (částečně posunem měkkých tkání s parciální rekonstrukcí konjunktivy a tarzální ploténky a dočasným překrytím horního víčka umělým kožním krytem do definitivního stanovení biologické aktivity nádoru) (obr. 4, 5, 6).

Konečný výsledek histologie z resekováného tumoru zněl EMRT. Vstupní staging onemocnění byl bez průkazu vzdálených ložisek nemoci. MR mozku a orbit neprokázalo měřitelné reziduum tumoru. Celotělové MR a celotělová scintigrafie skeletu byly bez patologického ložiska zvýšené aktivity. Proto onkologové zahájili léčbu dle protokolu Evropské pediatrické společnosti pro sarkomy měkkých tkání z roku 2005 (NRSTS EpSSG 2005), který zahrnuje chirurgickou resekci, chemoterapii a radioterapii. Chemoterapie zahrnovala 10 bloků aplika-

ce cytostatik: Vincristin, Doxorubicin, Cyclofosamid a Cyclofosamid, Carboplatina, Etoposid. Vzhledem k nutnosti co nejrychlejšího zahájení chemoterapie jsme upustili od rekonstrukce horního víčka složitější metodou a umělý kožní kryt byl nahrazen rotačním posunem kůže z levé temporální krajiny s ponecháním funkčně němého kolobomu mediálně. Hojení probíhalo bez zásadních komplikací, kolobom se postupně stabilizoval a dítě se naučilo přizpůsobovat pohyby bulbu dle osvětlení, pokud není oko překryto.

Radioterapie vzhledem k věku, možným nežádoucím účinkům a vzhledem k celkové remisi onemocnění nebyla provedena.

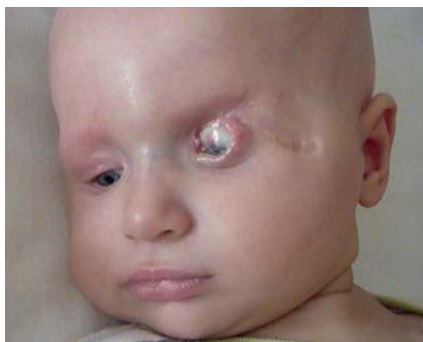Naše pacientka je nyní 10 měsíců po rekonstrukci horního víčka a 2 měsíce od ukončení chemoterapie. Její celkový stav je příznivý, lokální nález je po plastických operacích z kosmetického pohledu relativně uspokojivý (obr. 7). Oční štěrbinu je menší s výrazným kolobodem horního víčka, který postihuje až



Obr. 6. Stav po rekonstrukci horního víčka.

75 % víčka. Proto musíme předcházet vzniku expoziční keratitidy aplikací lubrikancii. Bulbus je v hypotropii, hybnost bulbu je omezena při pohledu nahoru. Spojivka je lehce hyperemická, viditelná část rohovky je hladká, čirá. Definitivní řešení rekonstrukce horního víčka zatím

není plánováno. Prognóza do budoucna je však podle literárních údajů infaustní.



Obr. 7. Stav 10 měsíců po operaci.

DISKUSE

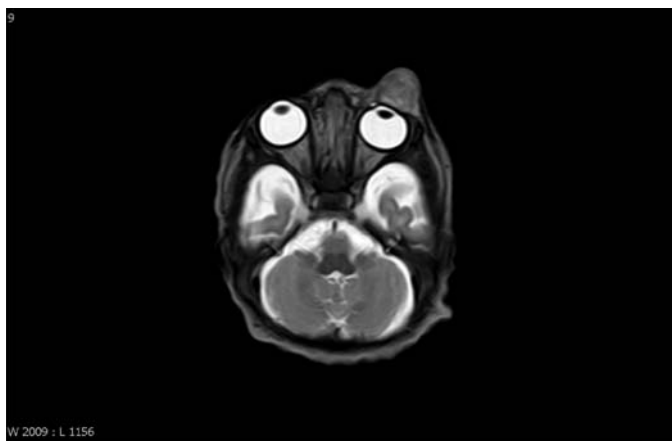
Maligní rhabdoidní tumor byl popsán jako samostatná klinická jednotka v roce 1978 (1, 2), do té doby byl zaměňován s jinými onkologickými onemocněními

podle svojí lokalizace. Jeho tkáňový původ není stále upřesněný (2).

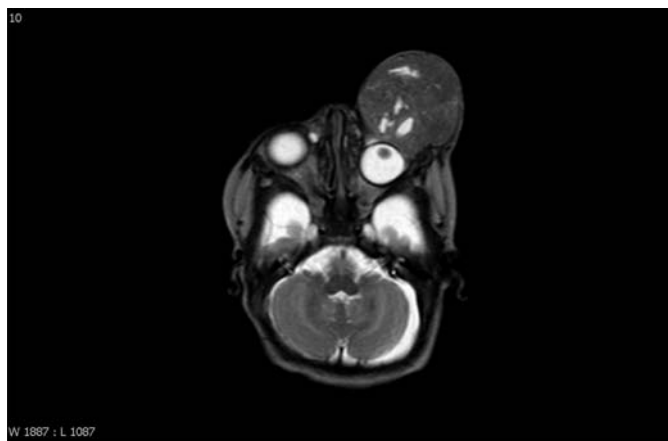
Stanovení diagnózy je obtížné i vzhledem k jeho velmi malé incidenci (incidence rate 0,1 na milion dětí za rok – toto číslo se však považuje za podhodnocené právě pro náročnou diagnostiku). Je založena především na histologii, imunohistochemii a molekulární genetice (2).

Zobrazovací metody nám nedokáží diagnózu přesně určit. Pro raritní výskyt EMRT nejsou známy charakteristické radiologické rysy. V našem případě na základě MR a UŽ vyšetření nebylo možno rozlišit hemangiom, sarkom, EMRT.

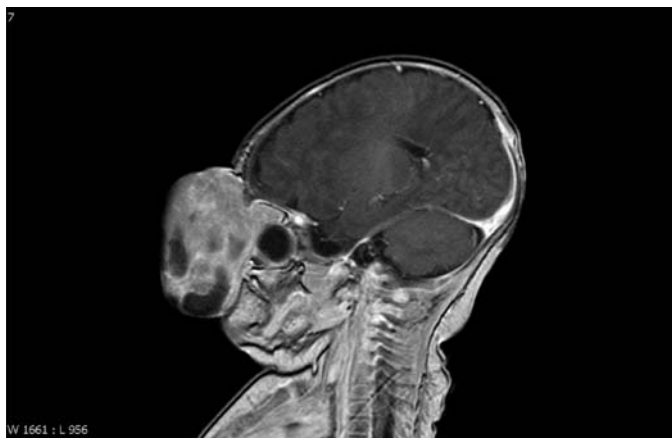Histopatologická diagnostika je založena na přítomnosti charakteristických buněčných znaků. Jsou to velké oválné až polygonální buňky s množstvím eozinofilní cytoplazmy, velkým vezikulárním jádrem s promínujícími jádérky a filamentózními cytoplazmatickými inkluzemi. Imunohistochemicky je důležitá pozitivní imunoreaktivita na vimentin, cytokeratin a epiteliální membránový antigen (1).



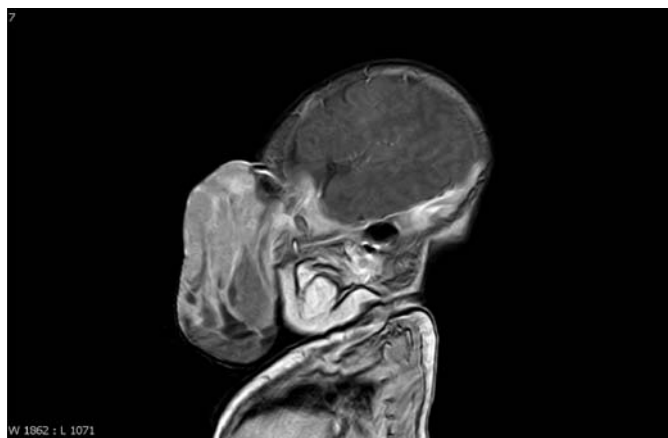Obr. 8. MR mozku – 2. den po narození, velikost útvaru 10 x 4 x 6 mm.



Obr. 9. MR mozku – 22. den po narození, velikost útvaru 47 x 42 x 59 mm.



Obr. 10. MR mozku – 22. den po narození.



Obr. 11. MR mozku – 29. den po narození.

Molekulární genetiky odhalila mutaci genu INI 1/SMARCB 1. Tento gen kóduje protein, který má funkci nádorového supresoru. Je součástí komplexu BAF, který hraje důležitou roli v buněčné proliferaci a diferenciaci, v buněčných antivirových aktivitách a inhibici tvorby nádorů. Defekty genu INI 1 jsou spojeny s rhabdoidními nádory. INI 1 gen leží na chromosomu 22, v lokusu 22q11 (3, 4). U naší pacientky dostupnými molekulárně genetickými metodami známá mutace nebyla prokázána.

Jednotná léčebná strategie pro EMRT stále chybí. Pacienti jsou léčeni podle různých terapeutických protokolů vzhle-

dem k lokalizaci nádoru. Ve většině případů se kombinuje chirurgická resekce, radioterapie a chemoterapie. Navzdory kombinované terapii je přežití pacientů s maligním rhabdoidním nádorem měkkých tkání v prvních 5 letech pod 20–30 % (2).

ZÁVĚR

Extrarenální maligní rhabdoidní tumor je vzácný agresivní tumor s infaustní pro-

gnózou. Může se vyskytovat v kterékoliv části lidského těla. Léčba je málo efektivní a prognóza je nepříznivá v porovnání s jinými dětskými nádorovými onemocněními. V diferenciální diagnostice hemangiomu a agresivních dětských lézí je nutno pamatovat i na raritní onemocnění jako je EMRT, protože zobrazovací metody zatím nedokáží specificky diferencovat tuto malignitu.

LITERATURA

1. **Gündüz, K., Shields, J.A., Eagle, R.C. et al.:** Malignant Rhabdoid Tumor of the Orbit. *Arch Ophthalmol*, 116; 1998: 243–246.
2. **Reinhard, H., Reinert, J., Beier, R. et al.:** Rhabdoid tumors in children: Prognostic factors in 70 patients diagnosed in Germany. *Oncology Reports*, 19; 2008: 819–823.
3. **Eaton, K.W., Took, L.S., Wainwright, L.M. et al.:** Spectrum of SMARCB1/INI1 Mutations in Familial and Sporadic Rhabdoid Tumors. *Pediatr Blood Cancer*, 56; 2011: 7–15.
4. **Biegel, J.A., Zhou, J.Y., Rorke, L.B. et al.:** Germ-Line and Acquired Mutations of INI1 in Atypical Teratoid and Rhabdoid Tumors. *Cancer Res*, 59; 1999: 74–79.