

# Rekonštrukcia anoftalmického spojkového vaku: prehľad chirurgických postupov na dosiahnutie stability očnej protézy použitých v našej praxi

Ilavská Monika<sup>1</sup>, Kubíková Eliška<sup>2</sup>, Majtánová Nora<sup>3</sup>

<sup>1</sup>Medilux očné centrum, Galanta

<sup>2</sup>Anatomický ústav, Lekárska fakulta Univerzita Komenského Bratislava

<sup>3</sup>Očná klinika, Slovenská zdravotnícka univerzita Bratislava



MUDr. Monika Ilavská, PhD.

Korešpondenčná adresa:

Medilux očné centrum Galanta

Šafárikova 447/20

924 01 Galanta

Slovensko

E-mail: medilux.ilavska@gmail.com

Do redakcie doručeno dne: 2. 12. 2024

Přijato k publikaci dne: 23. 1. 2025

Publikováno on-line: 21. 2. 2025

*Autori článku vyhlasujú, že vytvorenie a predmet vedeckého oznámenia a jeho uverejnenie nie je v konflikte záujmov a nie je podporované žiadnou farmaceutickou spoločnosťou. Práca nebola zadaná do iného časopisu ani vytlačená inde, s výnimkou kongresových abstraktov a odporúčaných postupov.*

## SÚHRN

**Ciel:** Systematický prehľad chirurgických zákrokov na mihalniciach a v spojkovom vaku pri nestabilite očnej protézy z vlastných skúseností autorov.

**Materiál a metodika:** V prospektívnom sledovaní od marca 2022 do júla 2024 bolo riešených 49 pacientov s nestabilnou protézou, ktorí boli odoslaní od protetika. V súbore boli sledované demografické údaje, príčina enukleácie, časový odstup vzniku nestability protézy od operačného výkonu enukleácie a operačné spôsoby korekcie na zabezpečenie funkčného a estetického zlepšenia. V súbore 49 pacientov bolo 13 žien s priemerným vekom 61,4 rokov (39–78) a 36 mužov s priemerným vekom 56,3 rokov (22–82). Najčastejšou príčinou enukleácie bol úraz a malígny melanóm. Časový odstup od operácie /enukleácie/ bol 24,4 roka pri úrazovej etiológii. Po enukleácii pre malígny melanóm bol časový odstup 4,2 roka.

**Výsledky:** U 49 pacientov bolo vykonaných 61 operácií na zlepšenie stability protézy. Laterálna tarzorafia bola spravená v 10 prípadoch, z toho 4x v kombinácii so závesom na periost očnice. Horizontálne skrátenie dolnej mihalnice bolo vykonané v 24 prípadoch, z toho samostatne 18x a v kombinácii s iným zákrokom na dolnej mihalnici 6x. Operácia poklesu hornej mihalnice bola urobená 8x, z toho samostatne 5x. Operácia na zväčšenie objemu spojkového vaku s transplantáciou amniovej membrány bola vykonaná v 16 prípadoch, samostatne 7x a v kombinácii s výkonomi na dolnej mihalnici 9x. Jedna operácia bola vykonaná u 42 pacientov, 4 pacienti mali 2 zákroky a 3 pacienti podstúpili 3 zákroky. Trom pacientom bola aplikovaná aj kyselina hyalurónová na doplnenie objemu spojkového vaku.

Kozmeticky výsledok a stabilita očnej protézy bola dosiahnutá u 47 pacientov z celkového počtu 49, 2 pacienti sa na ďalšie zákroky nedostavili.

**Záver:** Zmeny spojkového vaku s nestabilitou očnej protézy majú významné funkčné a psychologické dôsledky. Príčiny nestability sú rôzne, čo ovplyvňuje voľbu chirurgických postupov. V práci prezentované chirurgické postupy môžu byť účinné samostatne alebo je potrebná ich kombinácia.

**Kľúčové slová:** kontraktúra spojkového vaku, horizontálne skrátenie dolnej mihalnice, operácia ptózy hornej mihalnice, transplantácia amniovej membrány

## SUMMARY

### Reconstruction of the Anophtalmic Conjunctival Sac. A Review of Surgical Procedures to Achieve Stability of the Ocular Prosthesis in Our Practice

**Aim:** A systematic review of surgical procedures on eyelids and the conjunctival sac in the case of instability of an ocular prosthesis from the author's own experience.

**Material and methods:** In a prospective follow-up conducted from March 2022 to July 2024, the study comprised 51 patients with an unstable prosthesis who were referred by a prosthesis. The study examined the demographic data, cause of enucleation of the eyeball, the time interval between the onset of prosthesis instability and the surgical procedure of enucleation, and the surgical methods of correction to provide functional and aesthetic improvement.

**Results:** The 49 patients included 13 women with a mean age of 61.4 years (39–78) and 36 men with a mean age of 56.3 years (22–82). The most common causes of enucleation were trauma and malignant melanoma. The time interval from surgery/enucleation was 24.4 years for trauma etiology. After enucleation for malignant melanoma, the time interval was 4.2 years. In the 49 patients, 61 surgical procedures were performed to improve stability of the prosthesis. Lateral tarsorrhaphy was performed in 10 cases, 4 of which were combined with an orbital periosteal sling. Horizontal shortening of the lower eyelid was performed in 24 cases, 18 times separately and 6 times in combination with another procedure on the lower eyelid. Upper eyelid droop surgery was performed 8 times, including 5 times separately. Surgery for increasing the volume of the conjunctival sac with amniotic membrane transplantation was performed in 17 cases, 7x separately and 9x in combination with procedures on the lower eyelid. 44 patients underwent 1 surgical procedure, 4 patients underwent 2 procedures, and 3 patients underwent 3 procedures. Three patients also underwent hyaluronic acid injection to supplement the volume of the conjunctival sac.

Cosmetically, the result and stability of the ocular prosthesis was achieved in 47 patients out of 49, 2 patients did not attend further procedures.

**Conclusion:** Conjunctival sac changes with instability of the ocular prosthesis have a significant functional and psychological consequences. The causes of instability are varied, which influences the choice of surgical procedures. The surgical procedures presented in this paper may be effective separately, or a combination of them may be required.

**Key words:** conjunctival sac contracture, horizontal shortening of the lower eyelid, upper eyelid ptosis surgery, amniotic membrane transplantation

Čes. a slov. Oftal., 81, 2025, No. 5, p. 241–247

## ÚVOD

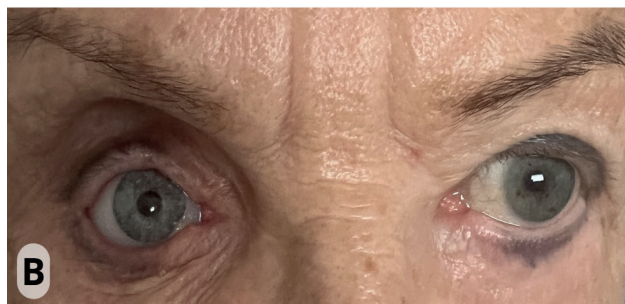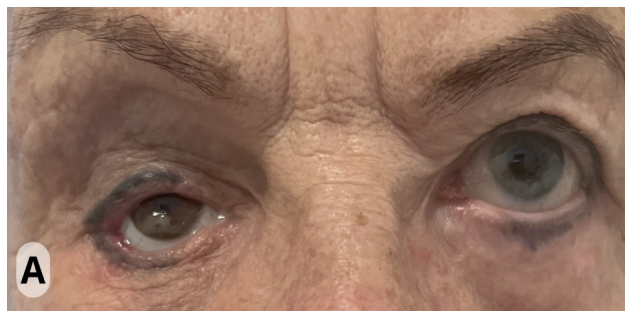Enukleácia je operačný výkon vykonávaný pri bolestivých stavoch očného bulbu následkom úrazu alebo ochorení, alebo pre prítomnosť nádorového ochorenia najčastejšie uveálneho melanómu [1]. Pri operačnom zákroku ostáva vytvorený spojkovkový vak pre umiestnenie individuálne zhotovenej očnej protézy s alebo bez trvalého orbitálneho implantátu [2]. Vhodne tvarovaný anoftalmický spojkovkový vak po zákroku dobre drží protézu, ktorá napodobňuje kontralaterálne oko. Anophthalmic socket syndrome (ASS) je stav, kedy dochádza k asymetrii očnej štrbiny a vypadávaniu protézy (Obrázok 1). Stav vzniká následkom presunu štruktúr očnice a retrakcie extraokulárnych svalov. Výsledkom je sulcus superior syndróm s poklesom protézy, predĺžením a laxitou dolnej mihalnice a plytkým dolným fornixom (Obrázok 2) [3].

Cieľom korekčných operácií je dosiahnutie statickej symetrie očnej štrbiny, správny kantálny uhol, správny vektor dolnej mihalnice a správny tvar záhybu hornej mihalnice.

Príčinou nestability protézy a problémov so spojkovkovým vakom môžu byť zmeny v zložení a množstve slz, bakteriálna alebo vírusová infekcia a dacryocystitída [4]. Dráždenie samotnou protézou spôsobí Stock eye syndróm charakterizovaný zadným lamelárnym skrátením mihalnice a rastom rias oproti protéze (Obrázok 3) [5,6].

Pokles hornej mihalnice sa vyskytuje v 2–25 % pacientov s anoftalmickým syndrómom. (Obrázok 4, 5) Vzniká pri strate podpory m. levator palpebrae superior očným bulbom, ale môže vzniknúť aj z rovnakých príčin ako pri prítomnosti vidiaceho oka (ischémia, myastenia gravis, diabetes mellitus) [7]. Zmena polohy mihalnic môže vzniknúť aj následkom opakovaného vyberania a vkladania protézy (Obrázok 6) [8,9]. Pokles obočia a dolnej mihalnice vzniká pri strate podpory m. levator palp. sup. a pri úsilnom zatváraní očnej štrbiny, aby sa zabránilo vypadávaniu protézy (Obrázok 7).

Kontraktúry spojkovkového vaku vznikajú v skorom pooperačnom období alebo v rôzne dlhom časovom odstupe. Vznikajú priamo pri poškodení oka a orbity primárnou

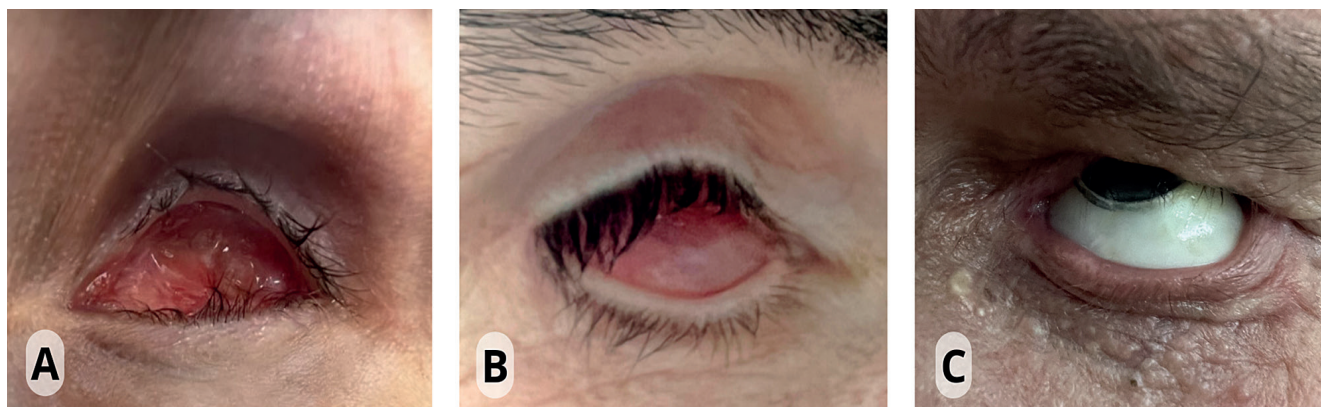


**Obrázok 2.** Superior sulcus syndróm. Pacientka po enukleácii oka v dôsledku úrazu so zlomeninou spodiny očnice vpravo, ktorá nebola operačne riešená v čase úrazu pre vek a celkový pourazový stav pacientky. (A) Pred operáciou. (B) Po operácii – tarzorafia a následná operácia ptózy hornej mihalnice (stav 7 mesiacov po zákroku)

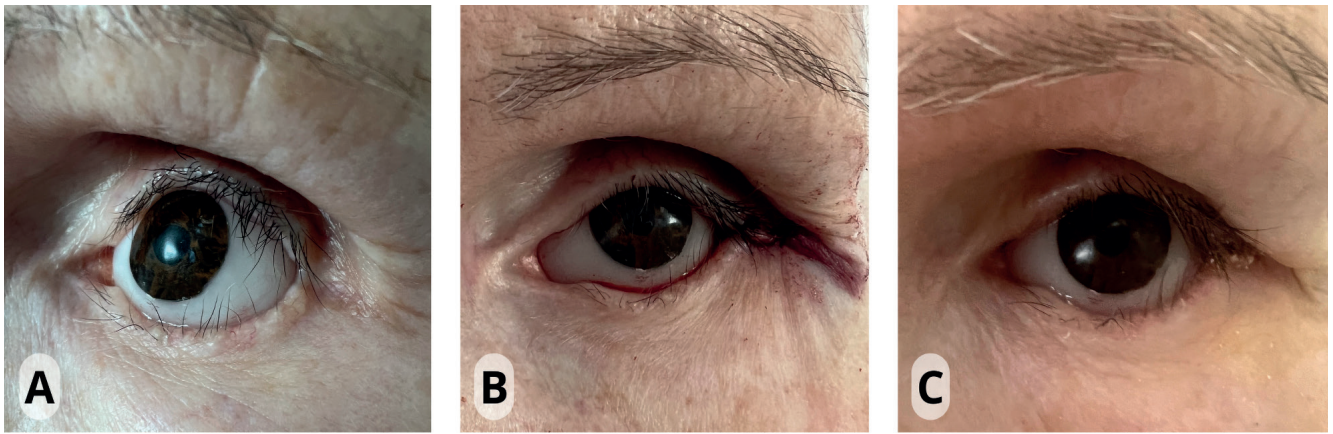noxou, pri operačnom výkone, enukleácii bulbu alebo sú spôsobené následnými zmenami v spojkovkovom vaku. (Obrázok 1, 8) Závažnosť kontraktúr ovplyvňuje aj výber chirurgickej metódy [9,10].

Operačné postupy sa zameriavajú na dosiahnutie symetrie očnej štrbiny, zväčšenie objemu spojkovkového vaku a stability očnej protézy.

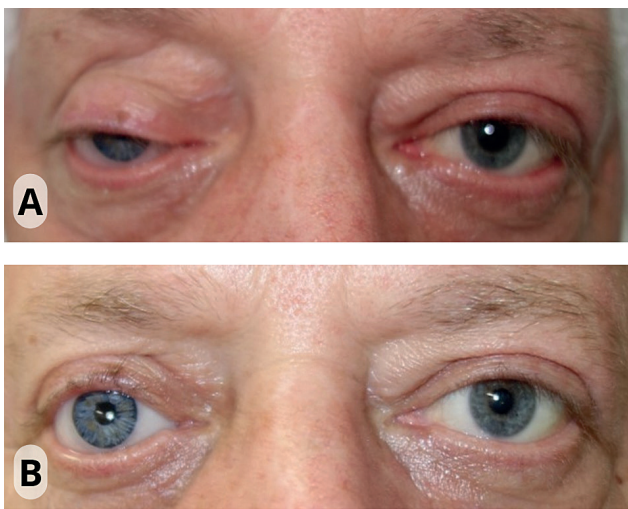
Na ovplyvnenie tvaru očnej štrbiny je možné využiť samostatne alebo v kombinácii permanentnú laterálnu tarzorafiu, horizontálne skrátenie dolnej mihalnice samostatne alebo v kombinácii so závesom kantu na periost [10–15] a operáciu poklesu hornej mihalnice [16,17].



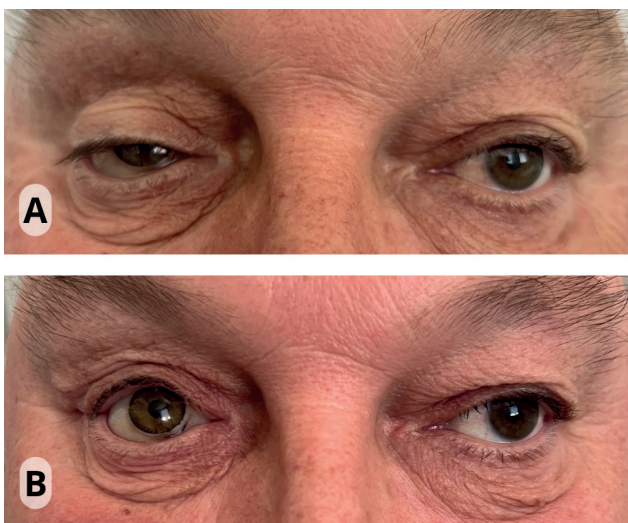
**Obrázok 1.** Stav po enukleácii. (A) Zrasty horného a dolného fornixu. (B) Ektropium dolnej mihalnice a plytký dolný fornix spojkovkového vaku. (C) Zaklinenie protézy v dolnej mihalnici pre zrasty v dolnom fornixe



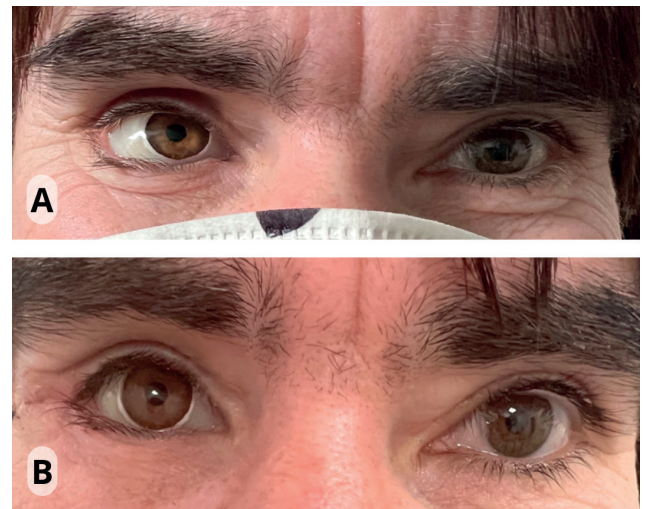**Obrázok 3.** Stock eye syndróm po opakovaných tarzorafiach na inom pracovisku. (A) Pred operáciou. (B) Stav po operácii – laterálna permanentná tarzorafia tesne po operácii. (C) 14 dní po operácii



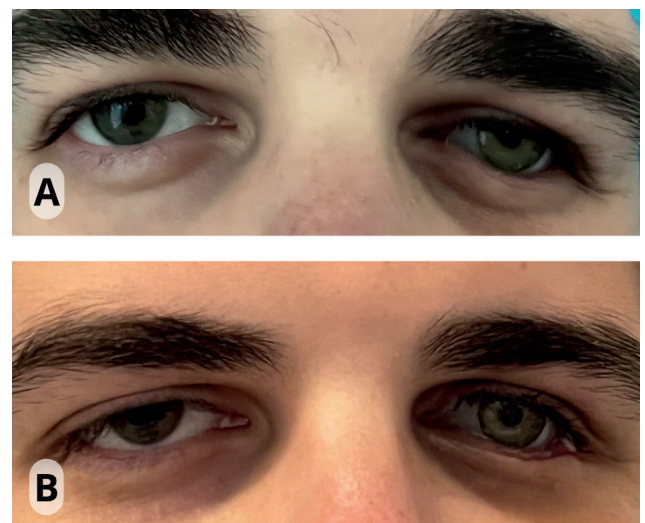**Obrázok 4.** Pokles hornej mihalnice vpravo. Operácia so skrátením aponeurózy m. levator palpebrae superior. (A) Pred operáciou. (B) Po operácii



**Obrázok 5.** Pokles hornej aj dolnej mihalnice. (A) Pred operáciou. (B) Po operácii poklesu hornej mihalnice a temporálnom závese dolnej mihalnice (3 mesiace po operácii), pacient bol následne objednaný na vyhotovenie novej protézy

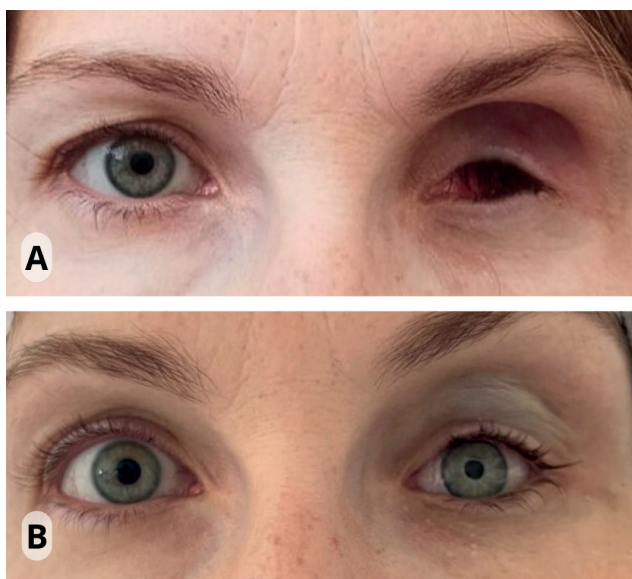


**Obrázok 6.** Pacientka po enukleácii oka vpravo pre retinoblastóm v detstve, po horizontálnom skrátení dolnej mihalnice a fixácii tarzu na periost očnice. (A) Pred operáciou. (B) Po operácii (s časovým odstupom 2 mesiace od operácii)



**Obrázok 7.** Pacient po enukleácii oka v detstve. (A) Pokles obočia vľavo a zmena vektora dolnej mihalnice, plytký spojkovkový vak. (B) Po transplantácii amniovej membrány na zväčšenie spojkovkového vaku a fixácii obočia na periost

Na ovplyvnenie objemu spojkového vaku je možná aplikácia amniovej membrány [9,16–19] alebo transplantácia bukálnej sliznice do dolného prípadne horného spojkového fornixu [9,1].



**Obrázok 8.** Pacientka po enukleácii oka pre malígnu melanóm. Pol roka po zákroku sa vytvorili kontraktúry, v dôsledku čoho pacientka nemohla nosiť protézu. (A) Bola vykonaná operácia na zväčšenie dolného fornixu s transplantáciou amniovej membrány a následnou aplikáciou kyseliny hyalurónovej do hornej časti očnice a hornej mihalnice. (B) 3 mesiace po operácii

Cieľom práce je zhodnotenie príčin enukleácie oka v danom súbore pacientov (bez orbitálneho implantátu s výnimkou jedného), zhodnotenie časového odstuhu enukleácie ku vzniku nestability protézy a vyhodnotenie operačných postupov v súbore pacientov na základe hodnotenia symetrie očných štrbín a stability protézy.

## MATERIÁL A METODIKA

Všetci pacienti navštívili pracovisko jednodňovej chirurgie Medilux pre nestabilitu alebo úplnú nemožnosť nosiť očné protézu. S výnimkou jedného boli bez orbitálneho implantátu. V súbore boli sledované demografické údaje, príčiny enukleácie, odstup vzniku nestability protézy od operačného výkonu enukleácie a chirurgické spôsoby korekcie na estetické a funkčné zlepšenie. Od všetkých pacientov bol získaný informovaný súhlas s operáciou a spracovaním výsledkov.

Od marca 2022 do júla 2024 bolo riešených 49 pacientov s nestabilnou protézou po enukleácii oka, ktorí boli odoslaní od protetika. Demografické údaje sú uvedené v Tabuľke 1.

Malígnu melanóm bol príčinou enukleácie u 9 pacientov. 30 pacientov malo enukleáciu oka po ťažkom devastujúcom úraze. Traja pacienti mali enukleáciu v rannom detstve pre retinoblastóm. Komplikácie po amócií sietnice boli dôvodom operácie u 2 pacientov a ťažké diabetické zmeny u 2 pacientov. 48 pacientov malo enukleáciu očnému bulbu bez vloženia orbitálneho implantátu.

**Tabuľka 1.** Demografické údaje v súbore pacientov po enukleácii bulbu

Demografické údaje	Počet	Priemerný vek / roky	Min.–max. / roky
Ženy	13	62,4	39–78
Muži	36	56,3	22–82

**Tabuľka 2.** Operačné výkony na zlepšenie stability očnej protézy

Prehľad operačných výkonov na ovplyvnenie nestabilnej protézy na pracovisku Medilux očné centrum Galanta v rokoch 2022–2024	Počet
Laterálna tarzorafía	6
Laterálna tarzorafía so závesom dolnej mihalnice na perióst očnice	4
Horizontálne skrátenie dolnej mihalnice	18
Horizontálne skrátenie dolnej mihalnice so závesom	6
Operácia poklesu hornej mihalnice (ptózy) pri nestabilnej protéze	5
Operácia ptózy s horizontálnym skrátením dolnej mihalnice	1
Operácia ptózy so závesom dolnej mihalnice	2
Operácia závesu dolnej mihalnice na perióst samostatne	1
Rozrušenie zrastov spojovky	2
Transplantácia amniovej membrány (AM) na prehĺbenie dolného fornixu samostatne	7
Transplantácia AM s horizontálnym skrátením dolnej mihalnice	6
Transplantácia AM s horizontálnym skrátením dolnej mihalnice s naložením fixačných stehov na dolnú mihalnicu	1
Transplantácia AM so závesom dolnej mihalnice na perióst očnice	2
Spolu	61

Jeden pacient mal implantovaný hydroxyapatitový orbitálny implantát so zachovanou pohyblivosťou protézy. Pacientom boli vykonané operačné výkony uvedené v Tabuľke 2 v lokálnej anestézii jedným chirurgom.

Laterálna tarzorafia bola robená v dvoch vrstvách (sutura prednej a zadnej lamely) s excíziou okrajov mihalnice. Postavenie dolnej mihalnice bolo zlepšené horizontálnym skrútením dolnej mihalnice s/bez fixácie na periost očnice. Operácia poklesu mihalnice so skrútením m. levator palpebrae superior bola kombinovaná s blefaroplastikou hornej mihalnice. Transplantácia amniovej membrány bola použitá v prípade plyného dolného fornixu alebo malého objemu spojovkového vaku.

## VÝSLEDKY

Hodnotenie bolo vykonané v časovom odstupe 1–2 mesiace od operácie, niektorí pacienti sú sledovaní už viac ako 2 roky a následne bola vymenená očná protéza. Vzhľadom na charakter pracoviska jednodňovej chirurgie je súbor nehomogénny. Prichádzajúci pacienti mali rôzny stupeň nestability protézy alebo ju nemohli nosiť vôbec. Viac ako polovica pacientov si protézu na noc vyberala a neaplikovala si žiadne lubrikancia. Traja pacienti prišli s výrazným chronickým zápalom spojoviek, ktorý bol pred operačným zákrokom preliečený lokálnou antibiotickou liečbou. Po režimových opatreniach, ktoré sú zhrnuté v závere práce, prišlo aj k zlepšeniu lokálneho stavu v spojovkovom vaku. V sledovanom období bolo vykonaných 61 operácií na zlepšenie stability individuálne zhotovenej akrylátovej protézy v spojovkovom vaku pacientov po enukleácii oka. Zo 49 pacientov v súbore malo 42 pacientov len jednu operáciu, 4 pacienti mali 2 zákroky a 3 pacienti potrebovali 3 zákroky. U niektorých pacientov bolo zrejmé už pri vstupnom vyšetrení, že jeden zákrok nebude dostatočný a s časovým odstupom bude nasledovať ďalší výkon (najprv operácia dolnej mihalnice a dolného fornixu a následne operácia poklesu hornej mihalnice). V niektorých prípadoch bolo možné vykonať tieto úpravy v jednom sedení, čo je uvedené v Tabuľke 2. V niektorých prípadoch bola vyhotovená nová očná protéza po zhojení operačnej rany v spojovkovom vaku.

Údaje o príčinách enukleácie a časovom odstupe primárnej operácie a vzniku nestability protézy sú uvedené v Tabuľke 3. V našom súbore vychádza priemerne kratší

časový odstup od primárnej operácie v skupine s malígnym melanómom chorioidei ako po úrazoch. V súbore nebol žiadny pacient po ožarovaní pre malígnym melanóm chorioidei.

Trom pacientom bola na doplnenie objemu spojovkového vaku aplikovaná výplň kyselinou hyalurónovou. Kozmetický výsledok, lepšia poloha a stabilita protézy, bol dosiahnutý u 47 pacientov a pacienti boli so zlepšením postavenia mihalnice subjektívne spokojní. U 2 pacientov nebol dosiahnutý požadovaný efekt, na ďalšie zákroky sa nedostavili. Následné kontroly s časovým odstupom boli plánované u všetkých pacientov, kde boli realizované uvedené zákroky, na zhodnotenie stability výsledku.

## DISKUSIA

Enukleácia bulbu je najčastejšie vykonávaná pre prítomnosť uveálneho melanómu, až v 98 % prípadov, v 1 % pre iné typy nádorov [1]. Spektrum indikácií k enukleácii je v zhode s literatúrou [21]. Kratšia doba medzi operáciou a vznikom kontraktúr pri nádorovej etiológii je pravdepodobne spôsobená radikálnosťou zákroku a následnou liečbou (radioterapiou), ktorá v súbore nebola zaznamenaná.

Dosiahnutie symetrie očnej štrbiny je dôležité nielen z kozmetického hľadiska, ale najmä pre zabezpečenie stability očnej protézy. Je ťažké dosiahnuť úplnú symetriu vo veľkosti protézy a bulbu a plné exkurzie hornej mihalnice. Adekvátne exkurzie hornej mihalnice a dostatočne hlboký dolný fornix držia protézu na mieste [14].

Tarzorafia je efektívna pri väčšom vertikálnom rozmere očnej štrbiny a lagoftalme, kedy ostáva odhalená protéza aj pri zovretí mihalníc. Je vhodné vykonať tarzorafiu vo dvoch vrstvách, kedy je väčšia pravdepodobnosť zrastenia mihalníc [8,9].

Horizontálne skrútenie dolnej mihalnice je indikované v prípade previsnutia, predĺženia dolnej mihalnice, spôsobeného oslabením m. orbicularis oculi a predĺžením laterálneho kantálneho ligamenta. Na korekciu sa vystrihne laterálne trojuholník tarzu a palpebrálnej spojovky a koža sa posunie laterálne, kde sa vystrihne adaptačný trojuholník. V prípade poklesu vonkajšieho očného kútika je vhodná zmena vektoru dolnej mihalnice fixáciou na periost nevstrebateľným stehom. Skúsenosti autorov

**Tabuľka 3.** Príčiny enukleácie bulbu a časový odstup vzniku nestability protézy od primárnej operácie (enukleácie)

Príčina enukleácie bulbu	Ženy	Muži	Časový odstup Priemerne /roky	Minimum /roky	Maximum /roky
Malígnym melanóm chorioidei	5	3	4,2	1	10
Úraz oka	3	26	24,4	1	68
Retinoblastóm	1	3	36,6	24	47
Amócia sietnice	2	1	2	2	2
Komplikácie diabetickej retinopatie	1	1	2,5	1	4
Iné	1	2	25,4	14	41

potvrdili, že tento kombinovaný postup je vhodné urobiť ako primárny, pre lepší pooperačný výsledok. Toto je v zhode s údajmi v literatúre [11–14].

Operácia poklesu hornej mihalnice môže byť potrebná primárne alebo sa táto potreba zvýrazní po korekcii polohy dolnej mihalnice. Blefaroplastika hornej mihalnice s excíziou kože je kombinovaná so skrútením m. levator palp. superior ab externum. Vhodnosť tohto postupu uvádzajú aj iní autori. Pred operáciou ptózy je dôležité riešiť objem spojovkového vaku a pozíciu dolnej mihalnice [7,9,11].

Kontraktúry spojovkového vaku môžu byť následkom predchádzajúceho chirurgického zákroku, skorého odstránenia konformeru (expanderu) spojovkového vaku, nesprávneho nosenia a tvaru protézy, rekurentných zápalov alebo imunologických ochorení (Stevens Johnson syndróm) [9]. Hlavnú úlohu v procese vzniku kontraktúr majú myofibroblasty. Vhodnosť transplantácie amniovej membrány na rekonštrukciu kontrahovaného spojovkového vaku potvrdilo viacero autorov [18–20,22,23]. Považuje sa za vhodnú alternatívu k transplantácii bukálnej sliznice [20]. Regeneračná schopnosť amniovej membrány zlepšuje hojenie defektov a zlepšuje kozmetický vzhľad po epitelizácii za niekoľko týždňov. Vtedy protéza plní funkciu konformeru spojovkového vaku.

Strata oka je spojená aj so zmenami spojovky a slzného aparátu. Mení sa množstvo aj kvalita slz. Nahromadený sekrét za protézou môže byť infikovaný a následný zápal spôsobí kontraktúry v spojovkového vaku. Dochádza aj k morfológickým zmenám slzných žliaz a vzniku syndrómu suchého anoftalmického spojovkového vaku [24]. Správna veľkosť protézy (mala by čo najviac vyplňať spojovkový vak) zamedzuje hromadeniu sekrétu za protézou. Vtedy slzný film na povrchu protézy túto udržiava čistú, čo potvrdzuje skúsenosť, že pacienti môžu dobre tvarovanú protézu nosiť dlhodobo. Pri zle vyhotovenej protéze s kolekciami veľkého množstva tekutiny za protézou sú pacienti nútení túto opakovane vyberať, čistiť a vkladať, čo stav zhoršuje. Frekvencia manipulácie ovplyvňuje kvalitu slzného filmu. Rovnako ako ponecha-

nie spojovkového vaku počas noci bez protézy. Vtedy sa oslabujú m. oculomotorius aj m. levator palp. superior, čo vedie k vyššie uvedeným zmenám. Poškodený povrch protézy môže tento stav zhoršovať [8,18,25].

### Praktické skúsenosti autorov / Take home message

Správne tvarovaná, dostatočne veľká a stabilná protéza môže ostať v spojovkovom vaku počas noci. Protézu je vhodné vyberať a čistiť jedenkrát denne, ak sa nehromadí veľa sekrétu môže sa vyberať aj 1x za 2 dni. Pri pocite tlaku alebo suchosti v spojovkovom vaku je vhodné aplikovať lubrikanciu formou gélu alebo masti. Pri akútnom zápale spojovky je nutné preliečiť zápal lokálnymi antibiotikami.

V prípade nestability protézy sa najprv zhodnotí stav mihalníc. V prípade predĺženia a poklesu dolnej mihalnice je vhodné najprv vykonať horizontálne skrútenie dolnej mihalnice alebo tarzorafiu. Pokles hornej mihalnice je možné riešiť skrútením aponeurózy m. levator palpebrae superior. Pri strate objemu alebo skrútení zadnej lamely dolnej mihalnice je vhodné zväčšiť objem dolného fornixu spojovkového vaku aplikáciou amniovej membrány alebo bukálnej sliznice. Po korekčných operáciách spojovkového vaku je vhodné podávať lokálne antibiotiká na prevenciu infekcie a neskôr lokálne kortikosteroidy v masti na prevenciu vzniku skorých kontraktúr. Nová protéza by mala mať tvar a veľkosť rovnakú alebo väčšiu ako protéza pred korekciou.

## ZÁVER

Nestabilita očnej protézy má signifikantné funkčné a psychologické dôsledky. Riešenie týchto stavov je výzvou pre chirurga. K stabilite protézy je možné dospieť jedným alebo až niekoľkými krokmi. Je dôležitá compliance pacienta, jeho dôsledná informácia o možnom pooperačnom priebehu a možnosti viacerých operačných zákrokov. Veľmi dôležitú úlohu má protetik, lebo správna veľkosť a tvar protézy je dôležitá na udržanie pooperačného výsledku.

## LITERATÚRA

1. Furdova A, Horkovicova K, Furda R, et al. Two 11-Years Periods Statistics and Trends of Enucleation and Evisceration. *J Craniofac Surg.* 2021 Nov-Dec 01;32(8):2701-2705. doi: 10.1097/SCS.00000000000007727
2. Wu KY, Fujioka JK, Daigle P, Tran SD. The Use of Functional Biomaterials in Aesthetic and Functional Restoration in Orbital Surgery. *J Funct Biomater.* 2024 Jan 29;15(2):33. doi: 10.3390/jfb15020033
3. Rokohl AC, Kopecky A, Trester M, Wawer Matos PA, Pine KR, Heindl LM. Post-enucleation socket syndrome-a novel pathophysiological definition. *Graefes Arch Clin Exp Ophthalmol.* 2022 Aug;260(8):2427-2431. doi: 10.1007/s00417-022-05648-z
4. Adrian T, Lubis RR, Zubaidah TSH. Association between Frequency of Prosthesis Cleaning and the Discharge Characteristics and the Tear Film in Subjects with Anophthalmic Socket after Evisceration with Dermis Fat Graft. *Open Access Maced J Med Sci.* 2018 Nov 23;6(11):2012-2016. doi: 10.3889/oamjms.2018.468
5. Ruiters S, Mombaerts I. The prevalence of anophthalmic socket syndrome and its relation to patient quality of life. *Eye (Lond).* 2021 Jul;35(7):1909-1914. doi: 10.1038/s41433-020-01178-2
6. Ibrahim MF, Abdelaziz ST. Shallow Inferior Conjunctival Fornix in Contracted Socket and Anophthalmic Socket Syndrome: A Novel Technique to Deepen the Fornix Using Fascia Lata Strips. *J Ophthalmol.* 2016;2016:3857579. doi: 10.1155/2016/3857579
7. Custer PL, Maamari RN, Huecker JB, Gordon MO. Anophthalmic Ptosis and the Effects of Enucleation on Upper Eyelid Function. *Ophthalmic Plast Reconstr Surg.* 2021 May-Jun 01;37(3S):S80-S84. doi: 10.1097/IOP.0000000000001823
8. Goel R, et al. *Manual of Oculoplasty.* Jaypee Brothers Medical Publishers; London: 2011. p. 104-113.
9. Quaranta-Leoni FM, Fiorino MG, Quaranta-Leoni F, Di Marino M. Anophthalmic Socket Syndrome: Prevalence, Impact and Management Strategies. *Clin Ophthalmol.* 2021 Aug 6;15:3267-3281. doi: 10.2147/OPHT.S325652
10. Tawfik HA, Raslan AO, Talib N. Surgical management of acquired socket contracture. *Curr Opin Ophthalmol.* 2009 Sep;20(5):406-411. doi: 10.1097/ICU.0b013e328323ed85b

11. Anderson RL. Tarsal strip procedure for correction of eyelid laxity and canthal malposition in the anophthalmic socket. *Ophthalmology*. 1981 Sep;88(9):895-903. doi: 10.1016/s0161-6420(81)80003-6
12. Anderson RL, Gordy DD. The tarsal strip procedure. *Arch Ophthalmol*. 1979 Nov;97(11):2192-2196. doi: 10.1001/archophth.1979.01020020510021
13. Weiss RA, McCord CD Jr, Ellsworth RM. Reconstruction of the anophthalmic socket: lower eyelid malposition and canthal tendon laxity. *Adv Ophthalmic Plast Reconstr Surg*. 1990;8:192-208.
14. Bosniak SL. Reconstruction of the anophthalmic socket: state of the art. *Adv Ophthalmic Plast Reconstr Surg*. 1987;7:313-348.
15. Bosniak SL. Abnormalities of the palpebral aperture. *Adv Ophthalmic Plast Reconstr Surg*. 1990;8:243-258.
16. Nerad, Jeffrey A. *Techniques in Ophthalmic Plastic Surgery: a Personal Tutorial*. [Philadelphia] :Saunders Elsevier, 2010. p. 201-235.
17. Šplíchal L. *Manuál oční plastické a estetické chirurgie: Základní techniky*. Praha: Mladá fronta; 2018. p. 57-103. Czech.
18. Slentz DH, Nelson CC. Novel Use of Cryopreserved Ultra-thick Human Amniotic Membrane for Management of Anophthalmic Socket Contracture. *Ophthalmic Plast Reconstr Surg*. 2019 Mar/Apr;35(2):193-196. doi: 10.1097/IOP.0000000000001264
19. Topcu H, Serefoglu CK, Cetin EA, et al. The current alternative for ocular surface and anophthalmic socket reconstruction, cryopreserved umbilical amniotic membrane (cUAM). *Int Ophthalmol*. 2024 Jun 25;44(1):274. doi: 10.1007/s10792-024-03232-4
20. Ilavská M, Kardos L. Rekonstrukcia spojovkového vaku po enukleácii ocného bulbu v minulosti--dva spôsoby chirurgického riešenia [The reconstruction of conjunctival socket after enucleation of the eye in post--two possibilities of surgical solution]. *Cesk Slov Oftalmol*. 2011 Aug;67(3):97-100. Slovak.
21. Aryasit O, Preechawai P. Indications and results in anophthalmic socket reconstruction using dermis-fat graft. *Clin Ophthalmol*. 2015 May 4;9:795-799. doi: 10.2147/OPHT.S77948
22. Borrelli M, Geerling G, Spaniol K, Witt J. Eye Socket Regeneration and Reconstruction. *Curr Eye Res*. 2020 Mar;45(3):253-264. doi: 10.1080/02713683.2020.1712423
23. Bajaj MS, Pushker N, Singh KK, Chandra M, Ghose S. Evaluation of amniotic membrane grafting in the reconstruction of contracted socket. *Ophthalmic Plast Reconstr Surg*. 2006 Mar-Apr;22(2):116-120. doi: 10.1097/01.iop.0000200887.26015.d4
24. Rokohl AC, Trester M, Naderi P, et al. Dry anophthalmic socket syndrome - morphological alterations in meibomian glands. *Eye (Lond)*. 2021 Dec;35(12):3358-3366. doi: 10.1038/s41433-021-01426-z
25. Penitente PA, Da Silva EVF, Goiato MC, et al. The Inflammation Level and a Microbiological Analysis of the Anophthalmic Cavities of Unilateral Ocular Prosthesis Users: A Blind, Randomized Observational Study. *Antibiotics (Basel)*. 2022 Oct 27;11(11):1486. doi: 10.3390/antibiotics11111486