Hodnocení účinků intravitreální aplikace implantátu Ozurdex u pacientů s makulárním edémem u sítnicové žilní okluze

Lada Martin, Ženíšková Renata, Hradcová Zuzana, Schützová Jana, Tesař Jan, Grygar Jan, Havlík Jan, Šín Martin

Oční klinika 1.LF a ÚVN, Praha

Do redakce doručeno dne: 4.7. 2025
Přijato k publikaci dne: 5. 12. 2025
Publikováno on-line: 18. 2. 2026

Autoři práce prohlašují, že vznik i téma odborného sdělení a jeho zveřejnění není ve střetu zájmů a není podpořeno žádnou farmaceutickou firmou. Práce nebyla zadána jinému časopisu ani jinde otištěna.

MUDr. Martin Lada

Korespondenční adresa:
Oční klinika 1.LF a ÚVN, Praha
U vojenské nemocnice 1200
169 00 Praha 6
E-mail: lada.martin@uvn.cz

SOUHRN

Cíl: Retrospektivní zhodnocení výsledků léčby a bezpečnosti implantátu Ozurdex (DEX) u pacientů s cystoidním makulárním edémem (ME) při sítnicové žilní okluzi (RVO).

Materiál a metodika: Retrospektivní hodnocení 14 očí (10 mužů, 4 ženy), u kterých probíhala léčba implantátem Ozurdex v aplikačním centru oční kliniky ÚVN při indikaci RVO.

Sledované období indikace aplikací je v letech 2022–2024. Interval sledování každé 2 měsíce po dobu minimálně jednoho roku od první aplikace. Hlavní sledované parametry účinnosti léčby byly nejlépe korigovaná zraková ostrost (NKZO), centrální tloušťka sítnice (CRT), nitrooční tlak (NOT) a změny průměru intraretinálních cyst (IR) jako hlavního OCT biomarkeru.

Výsledky: Během první kontroly 2 měsíce po aplikaci Ozurdex došlo ke statisticky významnému zlepšení NKZO průměrně o 4,7 písmen EDTRS (p = 0,042). 6 měsíců od aplikace činila průměrná hodnota 58 písmen ETDRS, což je nárůst o 4 písmena ETDRS od průměrné vstupní hodnoty CZO. CRT dosahovalo 2 měsíce od úvodní aplikace DEX průměrně o 100 µm nižších hodnot. K nejvyššímu a zároveň statisticky významnému (p = 0,008) nárůstu NOT došlo 2 měsíce od aplikace (průměrná hodnota 20,9 mmHg).

Závěr: Z našich výsledků je patrné, že Ozurdex je bezpečnou a účinnou metodou druhé volby při léčbě ME při RVO. V našem souboru jsme potvrdili, že nejlepších funkčních a anatomických výsledků bylo dosaženo 2 měsíce od aplikace, následně během 4. měsíce došlo ke zhoršení NKZO a nárůstu CRT. V průběhu 5–6 měsíce od aplikace bylo nutné u některých pacientů léčbu zopakovat. Dále bylo prokázáno, že 2 měsíce od aplikace došlo k nejvyššímu nárůstu NOT a do 6. měsíce ke spontánní úpravě. U 4 pacientů byly během kontroly naměřeny hodnoty NOT vyšší než 30 mmHg a NOT byl upraven medikamentózně.

Klíčová slova: Ozurdex, dexamethason (DEX), makulární edém (ME), sítnicová žilní okluze (RVO), centrální sítnicová žilní okluze (CRVO), větvová sítnicová žilní okluze (BRVO)

SUMMARY

Evaluation of the Effects of Intravitreal Application of the Ozurdex Implant in Patients with Macular Edema due to Retinal Vein Occlusion

Aims: A retrospective evaluation of the outcomes and safety of the Ozurdex implant in patients with cystoid macular edema (CME) due to retinal vein occlusion (RVO).

Material and Methods: A retrospective analysis of 14 eyes (10 male patients, 4 female patients) treated with the Ozurdex implant at the application center of the Department of Ophthalmology at the Military University Hospital, with the indication of RVO.

The period of monitored applications was from 2022 to 2024. Patients were followed up every two months for at least one year after the first application. The primary efficacy parameters assessed were: Best-corrected visual acuity (BCVA), Central retinal thickness (CRT), Intraocular pressure (IOP), Changes in the diameter of intraretinal cysts (IR), as the main OCT biomarker.

Results: At the first follow-up, two months after Ozurdex application, there was a statistically significant functional improvement, with an average increase of 4.7 letters ETDRS letters (p = 0.042). Six months after application, the average BCVA reached 58 letters ETDRS letters. CRT decreased by an average of 100 µm two months after the initial DEX implant. The highest and statistically significant increase in IOP (p = 0.008) was recorded two months after the application (with an average value of 20.9 mmHg).

Conclusion: Our results indicate that Ozurdex is a safe and effective second-line treatment for macular edema (ME) due to RVO. In our group, the best functional and anatomical results were achieved two months after application. By the fourth month, a decline in BCVA and an increase in CRT were observed. Between the fifth and sixth month, retreatment was necessary in some patients. Additionally, we confirmed that the greatest rise in IOP occurred two months post-application, which resolved spontaneously by the sixth month.

In four patients, IOP values above 30 mmHg were recorded during follow-up, and the intraocular pressure was managed with medication.

Key words: Ozurdex, dexamethasone (DEX), macular edema (ME), retinal vein occlusion (RVO), central retinal vein occlusion (CRVO), branch retinal vein occlusion (BRVO)

Čes. a slov. Oftal., 82, 2026, No. 5, p. 263–270

ÚVOD

Sítnicová žilní okluze (RVO) je ve vyspělých zemích druhou nejčastější příčinou zhoršení zraku v souvislosti s cévní problematikou hned za diabetickou retinopatií. Typický výskyt tohoto onemocnění je u osob starších 50 let, u obou pohlaví je výskyt stejný.

Z 11 klinických studií vyplývá, že prevalence RVO je 5,2 případů na 1 000 osob. Ve 4,42 případech se jednalo o okluzi větve (BRVO) a v 0,8 případech o okluzi kmene (CRVO) [1]. Hlavní příčiny vzniku souvisí s kardiovaskulárními onemocněními, jako jsou arteriální hypertenze, hyperlipidemie a diabetes mellitus [2]. Ze vzácnějších rizikových faktorů je třeba zmínit myeloproliferativní poruchy (lymfom, leukemie), jejichž výskyt je 1 % u pacientů s RVO [3]. U mladších pacientů je nutné vyšetřit homocysteinemii a zaměřit se na parametry krevní srážlivosti s vyloučením trombofilních stavů [3].

Mezi velmi časté komplikace RVO patří vznik cystoidního makulárního edému (CME). Stěžejní roli v patofyziologii vzniku CME u RVO hraje nadprodukce VEGF faktoru [4]. Jako primární využíváme preparáty anti-VEGF [5], které v současné době FDA a EMA schválily k použití: Ranibizumab, Aflibercept a Faricimab [4]. V případě nonresponze a přechodu edému do chronicity volíme jako metodu druhé volby aplikaci depotního dexametazonu, kdy využíváme jeho schopnost ovlivnit hladiny VEGF ve sklivcovém prostoru a potlačit zánětlivé reakce [4].

Implantát Ozurdex (firma AbbVie)® je biodegradabilní kortikosteroid (KS), který obsahuje 700 mikrogramů depotního Dexamethasonu (DEX). DEX, který byl v červnu roku 2009 schválen americkou FDA pro léčbu CME u BRVO. Toto schválení proběhlo na základě výsledků III. studie GENEVA (Global Evaluation of implantable Dexamethasone in retinal Vein occlusion with macular edema) [6]. Jednou z hlavních vlastností KS je kontrola zánětlivé reakce, které je přisuzována významná role u vitreoretinálních chorob zahrnujících vlhkou formu věkem podmíněné makulární degenerace (VPMD), CRVO, BRVO, diabetický makulární edém (DME) jako hlavní komplikaci diabetické retinopatie a CME při zadní uveitidě [7], který je hlavním projevem retinálního a uveálního zánětu. Tento edém tkání se manifestuje převážně jako intracelulární s primárním postižením Müllerových buněk a sítnicových neuronů [7]. I když při angiografickém vyšetření je patrný extracelulární edém, histologickým zpracováním vzorků očí donorů pod elektronovým mikroskopem byla prokázána převaha edému lokalizovaného intracelulárně [7]. Hlavními substancemi zánětu, které přímo ovlivňují vznik edému, jsou hlavně prostaglandiny, leukotrieny a cytokiny. Dominantním v patogenezi je VEGF-A. Jedním z hlavních aspektů zánětlivé reakce je organizovaný proces zvaný leukostáza. Stáza leukocytů je organizovaný proces, kdy dochází ke zpomalení a nalepení leukocytů k cévní stěně, dříve, než opustí cévní lumen do tkáně. Celý mechanismus ovlivňují dva základní typy molekul selektiny a integriny. KS v různých krocích blokují výše zmíněný proces a působí downregulaci integrinu a selektinu [7].

Dalším procesem probíhajícím při zánětu je intracelulární signalizační proces, kdy je kyselina arachidonová prekurzorem pro syntézu eikosanoidů. Jsou to v těle silně působící látky zahrnující prostaglandiny, leukotrieny, prostacykliny [8]. KS mohou vstoupit do buňky a jsou schopny inhibovat fosfolipázu 2 a tím blokovat intracelulární signalizační proces vedoucí k tvorbě zánětlivých mediátorů [7]. Další významnou složkou vedoucí k edematizaci je přítomnost aquaporinů-4 v Müllerových buňkách sítnice.

Pokud dojde k zánětu a otoku, hladina aquaporinu-4 roste a tím se zvyšuje počet buněčných kanálů, které vedou tekutiny přes buněčnou stěnu. KS způsobí snížení exprese tohoto proteinu vodního kanálu. To, že kortikosteroidy působí na mnoho cest vzniku zánětu dokazuje i fakt, že ovlivňují strukturální integritu buněčných spojů tight junction [7].

Mezi chirurgické postupy při léčbě RVO patří pars plana vitrektomie, tedy chirurgické odstranění sklivce, které zvýší podíl okysličené krve v žilním řečišti [9].

MATERIÁL A METODIKA

Design studie a charakteristika souboru

Retrospektivní hodnocení efektu léčby intravitreálním implantátem Ozurdex u pacientů s RVO, kteří podstoupili léčbu na oční klinice ÚVN od ledna 2022 a jejichž sledování pokračovalo po dobu minimálně jednoho roku do prosince 2024.

Pokud byla během léčby anti-VEGF zjištěna nonresponse k danému preparátu či přechod do chronicity, došlo ke změně preparátu na lék druhé volby Ozurdex.

Kritéria zařazení do retrospektivního sledování byla následující: minimálně jedna aplikace DEX, pravidelné kontroly každé 2 měsíce a délka sledování minimálně 1 rok. Vylučovacím kritériem byla délka sledování méně než 1 rok, chybný interval kontrol nesplňující frekvenci 2 měsíce, přítomnost makulárního edému při jiné oční patologii VPMD, DME, uveitida a přítomnost choroidální neovaskulární membrány. Pokud pacient do první aplikace DEX nepodstoupil léčbu jiným intravitreálním preparátem, byl definován jako naivní.

Celkem bylo do sledování zařazeno 14 pacientů (10 mužů, 4 ženy) ve věku 44 až 88 let. Základní charakteristiku souboru shrnuje Tabulka 1. V souboru převažují pacienti s BRVO (8 pacientů) nad CRVO (6 pacientů).

Intravitreální aplikace DEX proběhla za aseptických podmínek, dle aktuálních standardů zdravotní péče na našem pracovišti. Každý pacient byl před aplikací vyšetřen lékařem, byl zhodnocen aktuální stav a indikován k intravitreální aplikaci DEX. Každý pacient podepsal v den aplikace informovaný souhlas. Protokol studie dodržoval Helsinské zásady.

Metodika

Před samotným zahájením léčby byla odebrána důkladná celková i oční anamnéza. Interval kontrol probíhal každé 2 měsíce po dobu minimálně 1 roku od první

Tabulka 1. Charakteristika souboru

	počet pacientů	procenta
Celkový počet	14	100 %
Muži	10	71,4 %
Ženy	4	28,6 %
Artefakie	9	64 %
Fakie	5	36 %
Naivní	4	28,6 %
Stp. anti-VEGF léčbě	10	71,4 %
CRVO	6	42,8 %
BRVO	8	57,2 %
Stp. Mikropulzním laser ošetření	5	35,7 %
Stp. PRFK	8	64,3 %
Elevace NOT	5	35,7 %

VEGF – vaskulární endotelový růstový faktor, CRVO – centrální sítnicová žilní okluze, BRVO – větvová sítnicová žilní okluze, PRFK – panretinální fotokoagulace, NOT – nitrooční tlak

aplikace DEX. 7 pacientů bylo ze souboru vyřazeno ještě před provedením analýzy z důvodu nesplnění frekvence kontrol či kratšího sledovacího období než 1 rok. Při kontrolách byla u každého pacienta vyšetřena NKZO pomocí ETDRS optotypů, měřena CRT a hodnota NOT. U každého pacienta bylo rutinně provedeno OCT (Spectralis Domain, Heidelberg Engineering, Německo).

Analýza OCT snímků

Hodnocení snímků prováděl jeden oftalmolog. Hlavním sledovacím parametrem v souboru bylo CRT měřeno v jednotkách µm pomocí automatické analýzy softwaru. Z dalších sledovaných parametrů jsme se zaměřili na přítomnost a hodnocení intraretinálních cyst a jejich změn 2 měsíce od první aplikace DEX. Měření bylo prováděno manuálně kaliperem softwaru OCT přístroje v oblasti fovey, kdy kritériem byl minimální průměr cysty při první aplikaci > 250 µm. Následné zhodnocení zmenšení či vymizení cysty bylo provedeno 2 měsíce od první aplikace DEX.

Statistická analýza

Normálnost distribuce byla testováno Shapiro-Wilkovým testem a dva datové soubory byly porovnány párově t-testy. Analýza podskupin byla provedena post hoc. Údaje jsou hodnoceny jako průměr ± standardní odchylka, rozdíl $p < 0,05$ byl považován za statisticky významný.

VÝSLEDKY

V den aplikace DEX byla průměrná hodnota NKZO 54,3 písmen ETDRS optotypu. Z Grafu 1 je patrné, že během první kontroly 2 měsíce po aplikaci DEX došlo ke statisticky významnému zlepšení NKZO průměrně o 4,7 písmen EDTRS ($p = 0,042$). 6 měsíců od aplikace činila průměrná hodnota 58 písmen ETDRS. Tyto výsledky jsou ve shodě se studií GENEVA, kdy nejvyšší odpověď byla zaznamenána 60. den otevřené fáze studie [10].

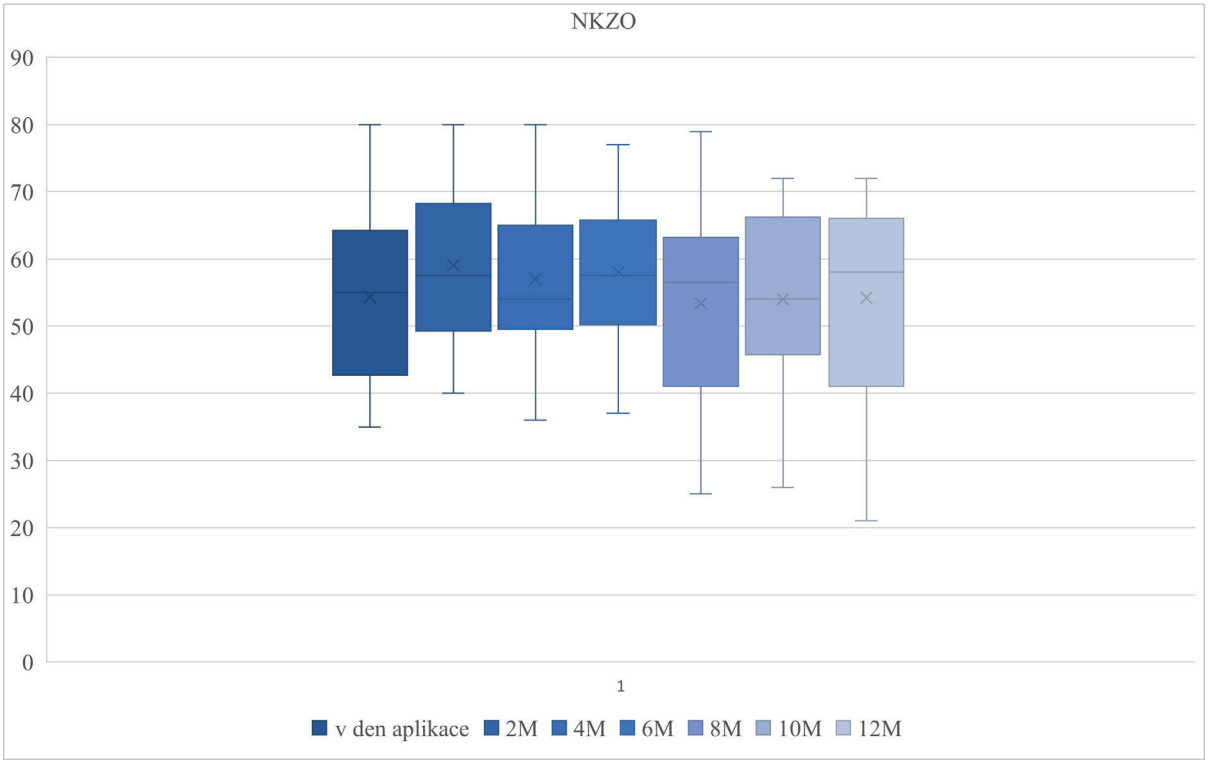

Graf 1. Nejlépe korigovaná zraková ostrost ve sledovaném období

NKZO – nejlépe korigovaná zraková ostrost, ETDRS – Early treatment diabetic retinopathy study, M – měsíc

Průměrná doba opakování aplikace DEX byla v našem souboru po 4–6 měsících, což je rovněž ve shodě s výsledky studie GENEVA, kdy k opakování došlo průměrně 5.–7. měsíc od počáteční aplikace [10]. V Grafu 2, který zobrazuje změny CRT v ročním sledování po 2 měsíčních kontrolách, vidíme, že při první kontrole došlo k poklesu CRT průměrně o 100 µm (p = 0,090). Následně při kontrolách 4 měsíce od úvodní aplikace vidíme pozvolný opětovný nárůst CRT na průměrnou hodnotu 366 µm, což je průměrný nárůst o 54,9 µm za 2 měsíce. To potvrzuje výsledky studie GENEVA, kdy k re-edematizaci začalo docházet 4 měsíce od prvotní aplikace [10]. Ke statisticky významné anatomické změně ve sledovaném parametru CRT došlo 12 měsíců od úvodní aplikace, kdy změna CRT oproti původní průměrné hodnotě (411,7 µm) činila pokles o 111 µm na 300,8 µm (p = 0,013).

K nejvyššímu a zároveň statisticky významnému (p = 0,009) nárůstu NOT došlo 2 měsíce od aplikace (průměrná hodnota 20,9 mmHg), jak je patrné z Tabulky 3. Při porovnávání hodnot NOT v den aplikace a 4 měsíce od aplikace přetrvávala elevace NOT na hranici statistické významnosti (p = 0,05). 6. měsíc od aplikace dochází již k postupnému ustálení a poklesu hodnot, jak můžeme vidět na Grafu 3 a dokladují to taktéž hodnoty v tabulce 3. Prokázali jsme, že k nejvyšší elevace NOT je 30 dní od aplikace a k postupnému ustálení dochází 90 dní od úvodní aplikace. Tabulka 2 zahrnuje průměrné hodnoty NKZO v ročním sledování při kontrolách po 2 měsících,

Tabulka 2. Průměrné hodnoty NKZO (nejlépe korigovaná zraková ostrost) v ročním sledování při kontrolách po 2 měsících

	Aplikace	2M	4M	6M	8M	10M	12M
Průměrná NKZO (ETDRS)	54	59	57	58	53,3	54	54,2

NKZO – nejlepší korigovaná zraková ostrost, ETDRS – Early treatment diabetic retinopathy study, M – měsíc

Tabulka 3. Průměrné změny hodnot CRT (centrální sítnicová tloušťka) v ročním sledování při kontrolách po 2 měsících

	Aplikace	2M	4M	6M	8M	10M	12M
Průměrná CRT (µm)	411,7	312,2	366,9	359,7	327,2	334	300,9

M – měsíc, CRT – centrální sítnicová tloušťka

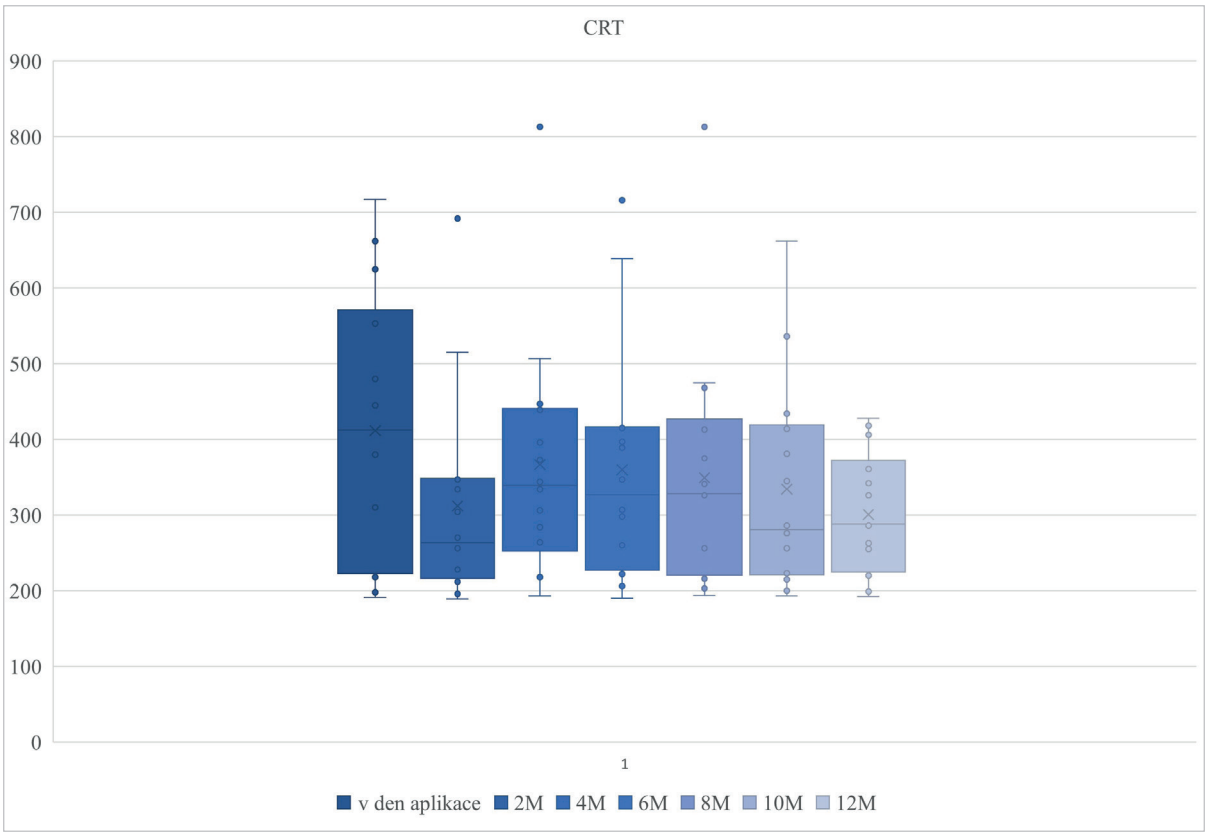

Graf 2. Centrální sítnicová tloušťka ve sledovaném období

CRT – centrální sítnicová tloušťka, M – měsíc

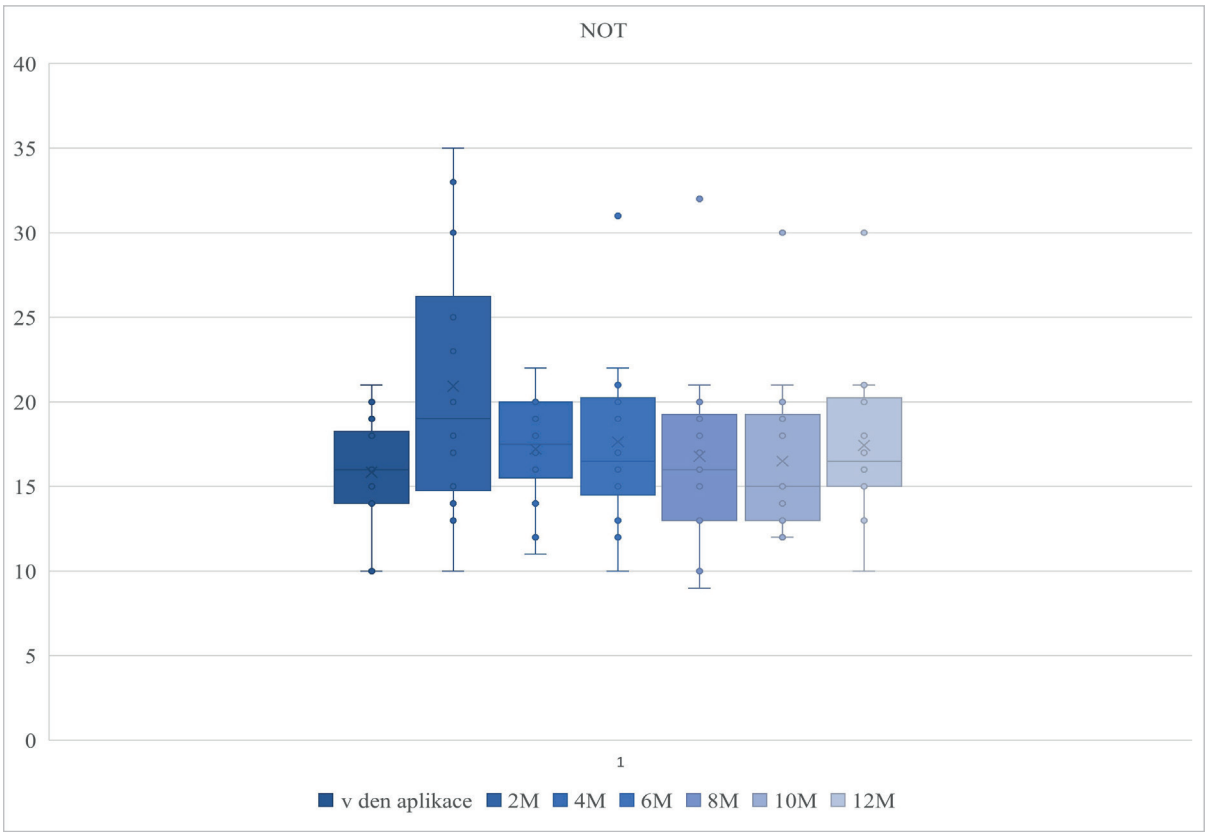

Graf 3. Nitrooční tlak ve sledovaném období
NOT – nitrooční tlak, M – měsíc

Tabulka 4. Průměrné změny hodnot NOT (nitrooční tlak) v ročním sledování při kontrolách po 2 měsících

	Aplikace	2M	4M	6M	8M	10M	12M
Průměrná NOT (torr)	15,9	20,9	17,2	17,6	16,8	16,5	17,4

M – měsíc, NOT – nitrooční tlak

Tabulka 4 zahrnuje průměrné změny hodnot NOT v ročním sledování při kontrolách po 2 měsících.

OCT hodnocení intraretinálních cyst

V současné době má nepostradatelné zastoupení při diagnostice, zvolení vhodného preparátu a hodnocení léčebného potenciálu role OCT biomarkerů. O významu predikce efektu léčby vhodným preparátem pojednává práce Munk et al. Autoři práce uvádějí, že morfologické změny OCT biomarkerů v úvodu léčby mohou prokázat responsi pacienta a pomoci při dalším léčebném rozhodování a volbě preparátu [16].

Mezi hodnocené markery patří přítomnost intraretinálních cyst, hyperreflektivní foci, narušení zevní elipsoidní zóny, DRIL – disorganizace vnitřních vrstev, přitomnost subretinální tekutiny, strav vitreoretinálního prostředí (vitreomakulární trakce, vitreomakulární trakční syndrom atd.). Při hodnocení souboru byly zvoleny jako další hodnocené parametry přítomnost IR cyst, jejich velikost a změny průměru cyst event. jejich vymizení po první aplikaci. Vstupně byla přítomnost IR cyst u 14 očí (100 %). Ve 100 % došlo 2 měsíce od úvodní aplikace k vymizení či zmenšení průměru cyst. Obrázky 1–5 dokumentují morfologické změny v oblasti cystoidního makulárního edému během léčby intravitreálním implantátem Ozurdex u pacienta s CME při RVO. Po první aplikaci implantátu je při kontrolním OCT vyšetření po 2 měsících patrné úplné vymizení intraretinálních cyst (Obrázek 2). Při kontrole po 4 měsících od první aplikace je pozorována počínající redematizace s opětovnou tvorbou drobných intraretinálních cyst (Obrázek 3). Po 7 měsících od úvodní aplikace dochází k výraznějšímu nárůstu intraretinálních cyst a nutnosti opakovat aplikaci (Obrázek 4). Efekt druhé aplikace dokumentuje Obrázek 5. Řezy jsou provedeny v jedné rovině rastrového skenu v místě nejvyššího edému s výskytem velkých IR cyst subfoveolárně.

Bezpečnostní analýza

U 5 pacientů (35,7 %) došlo po aplikaci DEX k elevaci NOT. Ve všech případech došlo k normalizaci NOT aplikací antiglaukomatózní lokální terapií, bez nutnosti chirurgické intervence. Nebyly zaznamenány další komplikace.

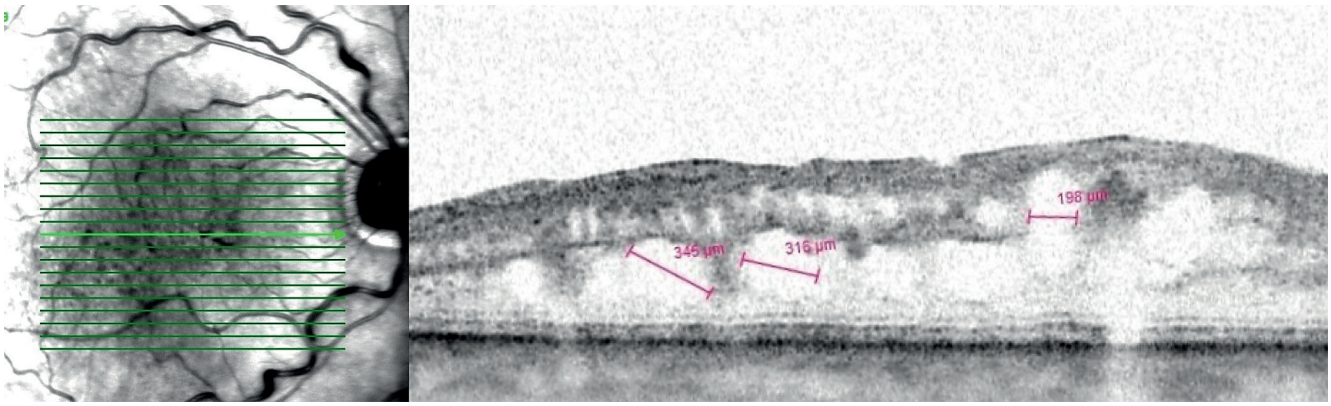

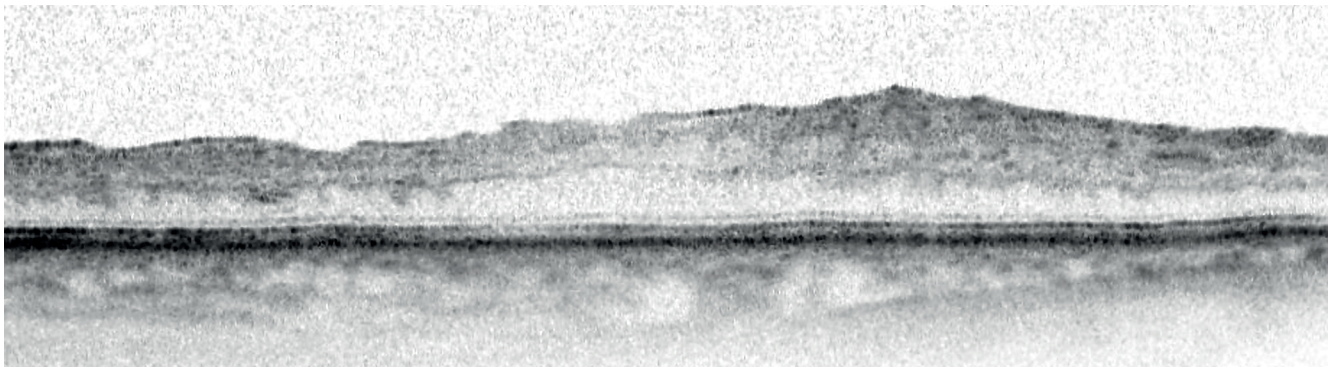

Obrázek 2. Ústup cystoidních prostor a redukce makulárního edému dva měsíce po aplikaci implantátu Ozurdex®

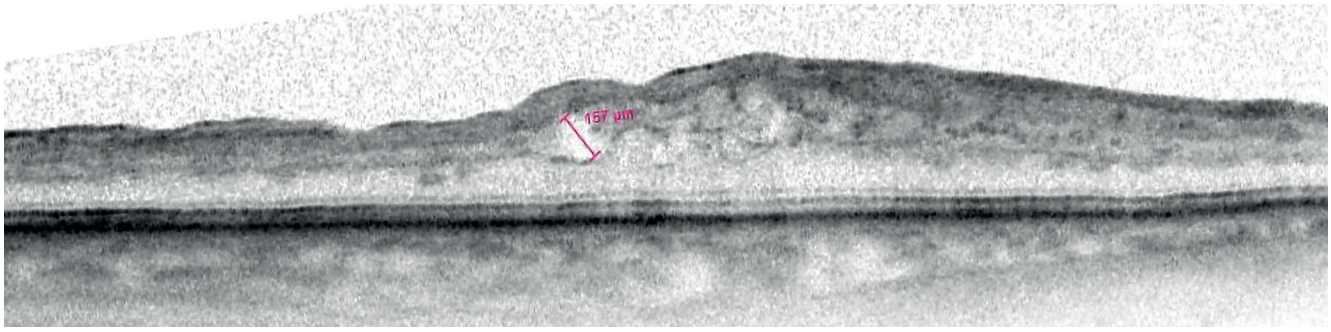

Obrázek 3. Opětovná aktivita onemocnění s návratem intraretinálních cyst a akumulací tekutiny

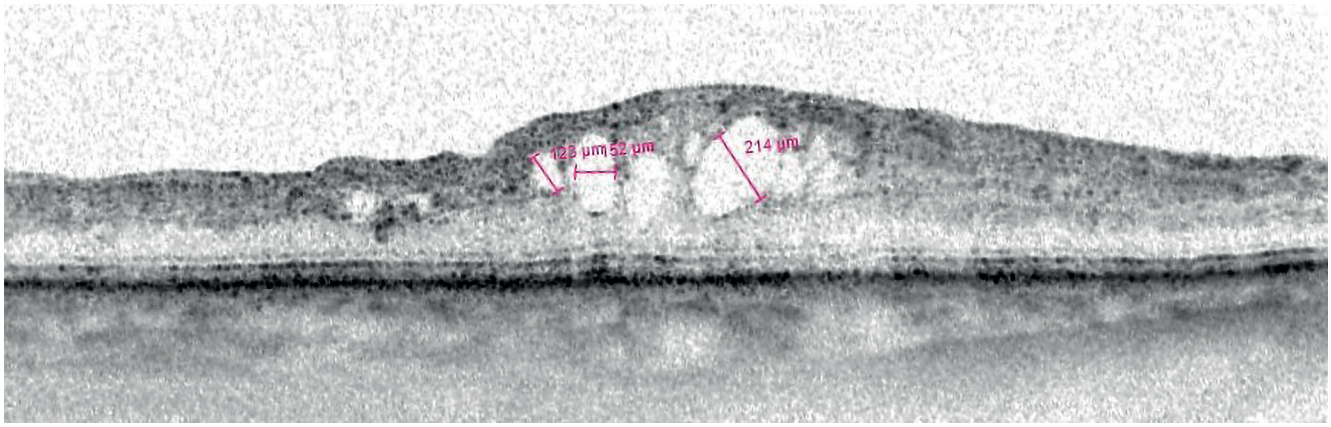

Obrázek 4. Cystoidní makulární edém při kontrole sedm měsíců po aplikaci implantátu Ozurdex®, s nárůstem počtu intraretinálních cyst

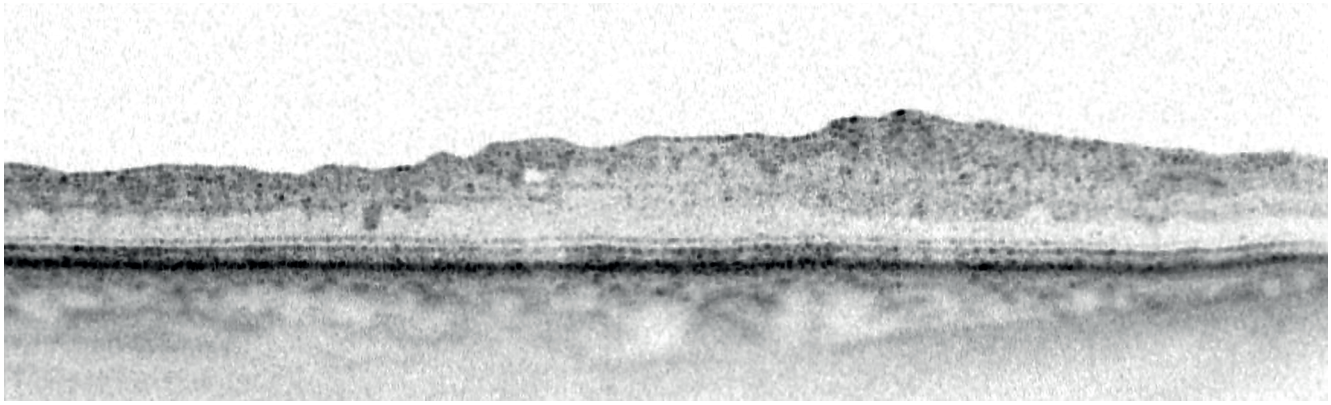

Obrázek 5. Vymizení intraretinálního edému a redukce hyperreflektivních teček dva měsíce po druhé aplikaci implantátu Ozurdex®

DISKUZE

Prezentované výsledky potvrzují, že aplikace DEX představuje bezpečnou a efektivní metodu léčby CME u pacientů s RVO. Již při první kontrole, provedené dva měsíce po úvodní aplikaci, bylo zaznamenáno statisticky signifikantní zlepšení nejlépe NKZO, doprovázené signifikantní regresí IR cyst a poklesem CRT. Tyto nálezy jsou v souladu s dříve publikovanými pracemi hodnotícími účinnost DEX [11].

Nejvyšší funkční odpověď byla pozorována dva měsíce po úvodní aplikaci, kdy došlo ke k nárůstu NKZO průměrně o 4,7 písmene dle ETDRS ($p = 0{,}042$). V šestém měsíci od aplikace byla průměrná hodnota NKZO 58,1 písmene ETDRS, což představuje průměrné zlepšení o 3,6 písmene oproti výchozím hodnotám. Z toho vyplývá, že k funkčnímu i anatomickému zlepšení dochází zejména mezi 2. a 6. měsícem po aplikaci, což je v souladu se závěry jiných autorů [12]. Liang et al. uvádějí, že nejvýraznější funkční zlepšení nastává v průměru do 64. dne po aplikaci DEX.

Naopak při kontrolách v 8., 10. a 12. měsíci nebyly již funkční výsledky statisticky významné a průměrné hodnoty NKZO zůstávaly stabilní (viz Tabulka 2). Anatomicky byl ve 4. měsíci pozorován opětovný nárůst CRT, což potvrzují průměrné hodnoty uvedené v Tabulce 3. Nejvyšší hodnota CRT byla zaznamenána právě ve 4. měsíci od aplikace, což koresponduje se závěry Garwega et al., kteří ve své práci poukazují na potřebu opakování aplikace DEX přibližně ve 4.–5. měsíci léčby.

Dle závěrů velké multicentrické retrospektivní klinické studie Shasta je vhodný interval k opakování aplikace mezi 5.–6. měsícem. (Garweg et al.) Je nezbytné se řídit nálezem OCT a CZO. Toto potvrzuje náš soubor (14 očí), kdy v ročním sledování byl patrný počátek edematizace ve 4. měsíci od úvodní aplikace s nutností opakování aplikace mezi 5.–6. měsícem. Nejvyšší farmakokinetický efekt lze očekávat 2 měsíce od aplikace, což je patrné i z Grafu 2, kde vidíme výrazný pokles CRT (o více než 100 µm).

V současnosti představují OCT biomarkery klíčový nástroj pro hodnocení anatomické odpovědi na léčbu. Stále větší počet studií se zaměřuje na predikci terapeutického účinku na základě OCT biomarkerů, a to jak u RVO, tak u DME léčeného intravitreálním implantátem Ozurdex.

Mudroch et al. prokázali souvislost mezi přítomností OCT markerů a funkční i morfologickou odpovědí na DEX terapii u pacientů s DME. Autoři prokázali dezorganizaci elipsoidní zóny jako negativní prognostický biomarker a zároveň potvrdili schopnost DEX redukovat disorganizaci vnitřních vrstev sítnice (DRIL) [13].

V našem hodnocení anatomické odpovědi na DEX terapii jsme se zaměřili na anatomické změny IR cyst jako jednoho z hodnotitelných OCT biomarkerů. U 42 % pacientů došlo dva měsíce po aplikaci k úplnému vymizení IR cyst, zatímco u 58 % byl pozorován jejich průměrný pokles o více než 100 µm. Tyto výsledky potvrzují výrazný anatomický efekt depotní formy DEX, v souladu s literaturou zabývající se jeho účinkem u různých vaskulárních onemocnění sítnice [11].

Po každé aplikaci je nezbytné monitorovat NOT. Naše data potvrzují, že nejvýznamnější elevace byla zaznamenána do 2 měsíců od aplikace Graf 3. Tyto závěry se shodují s prací Garwega et al., kde vzestup NOT byl monitorován 1–2 měsíce od aplikace.

U 28 % pacientů došlo v průběhu sledování k elevaci nitroočního tlaku (NOT), přičemž ve všech případech byla elevace NOT zvládnuta konzervativní terapií pomocí lokálních antiglaukomatik. Tyto výsledky korespondují s údaji uvedenými ve studii Garwega et al., kde byla medikamentózní kontrola NOT nezbytná u 27 % pacientů [14]. Výsledky rovněž potvrzují závěry studie GENEVA, ve které došlo u 28 % pacientů k přechodnému zvýšení NOT o více než 10 mmHg oproti výchozím hodnotám [10]. V našem souboru byla nejvyšší incidence elevace NOT ≥ 30 mmHg zaznamenána 60. den po aplikaci (u 21 % pacientů), přičemž došlo k jejímu spontánnímu ústupu do 180. dne bez nutnosti chirurgické intervence.

ZÁVĚR

Naše výsledky potvrzují, že intravitreální aplikace DEX představuje efektivní a bezpečnou terapeutickou možnost v léčbě makulárního edému u RVO v podmínkách reálné klinické praxe. Při první kontrole, provedené dva měsíce po aplikaci, byl zaznamenán statisticky významný

nárůst NKZO průměrně o 4,7 písmen EDTRS (p = 0,042) a pokles CRT o 100 µm. Zároveň jsme si ovšem vědomi, že náš soubor 14 očí je statisticky zatížen chybou malých čísel. Nejvýraznější anatomická i funkční odpověď byla pozorována právě ve 2. měsíci, což je v souladu se závěry rozsáhlých klinických studií. Zároveň během kontrol ve 4. a 6. měsíci od první aplikace došlo k nárůstu edematizace sítnice.

Ze světových studií vyplývá, že DEX je lékem 2. volby a je vhodné zvážení jeho aplikace po 3–6 injekcích anti-VEGF v případě, že není prokázán efekt dosavadní léčby [6,14,15]. Pokud nasazujeme léčbu u pacienta, který v nedávné době prodělal závažnou kardiovaskulární příhodu nebo není schopen pravidelně docházet na aplikace v prvních 6 měsících léčby, můžeme zvažovat DEX jako lék první volby.

V současné době je lékem první volby ME u RVO anti-VEGF terapie. Zároveň, u určitého procenta pacientů, je odpověď na tuto léčbu nedostatečná, právě u takových pacientů má velký potenciál aplikace DEX, kdy blokádou zánětlivých mediátorů, inhibicí leukostázy a omezením ukládání fibrinu je možné zamezit vzniku chronického IR edému [4,7].

LITERATURA

1. Studnička J, Němčanský J, Vysloužilová D, Ernest J, Veith M, Němec P. Retinal Vein Occlusion Guidelines, Cesk Slov Oftalmol. 2024;80(6):298-305.
2. Schreiberova Z, Rehak J, Babkova B, et al. Hypertension, hyperlipidaemia and thrombophilia as the most common risk factors for retinal vein occlusion in patients under 50 years. Biomed Pap Med Fac Univ Palacky Olomouc Czech Repub. 2024 Mar;168(1):44-49. Epub 2022 Aug 29. doi: 10.5507/bp.2022.036
3. Studnička J, Němčanský J, Stěpanov A. Sítnice: komplexní přehled od anatomie k chirirgické léčbě. Praha: Grada Publishing, 2023. ISBN 978-80-271-3586-8
4. Eissa M, Kalogeropoulos D, Evans W, Arora R, Lotery AJ. Efficacy of Ozurdex implants as second-line therapy for non-responders to anti-VEGF in retinal vein occlusion-associated macular edema: a retrospective cohort study. Ir J Med Sci. 2025 Apr;194(2):745-750. Epub 2025 Jan 24. doi: 10.1007/s11845-025-03881-z
5. Zou W, Du Y, Ji X, et al. Comparison of the efficiency of anti-VEGF drugs intravitreal injections treatment with or without retinal laser photocoagulation for macular edema secondary to retinal vein occlusion: A systematic review and meta-analysis. Front Pharmacol. 2022 Jul 22;13:948852. doi: 10.3389/fphar.2022.948852
6. Hattenbach LO, Feltgen N, Bertelmann T, et al. COMRADE-B Study Group. Head-to-head comparison of ranibizumab PRN versus single-dose dexamethasone for branch retinal vein occlusion (COMRADE-B). Acta Ophthalmol. 2018 Feb;96(1):e10-e18. doi: 10.1111/aos.13381
7. Whitcup SM, Cidlowski JA, Csaky KG, Ambati J. Pharmacology of Corticosteroids for Diabetic Macular Edema. Invest Ophthalmol Vis Sci. 2018 Jan 1;59(1):1-12. doi: 10.1167/iovs.17-22259
8. Giles AJ, Hutchinson MND, Sonnemann HM, et al. Dexamethasone-induced immunosuppression: mechanisms and implications for immunotherapy. J Immunother Cancer. 2018 Jun 11;6(1):51. doi: 10.1186/s40425-018-0371-5
9. Šín M, Šínová I, Chrapek O, et al. The effect of pars plan vitrectomy on oxygen saturation in retinal vessels – a pilot study. Acta Ophthalmol. 2014 Jun;92(4):328-331. Epub 2013 Jul 15. doi: 10.1111/aos.12238
10. Haller JA, Bandello F, Belfort R Jr, et al. OZURDEX GENEVA Study Group. Randomized, sham-controlled trial of dexamethasone intravitreal implant in patients with macular edema due to retinal vein occlusion. Ophthalmology. 2010 Jun;117(6):1134-1146.e3. Epub 2010 Apr 24. doi: 10.1016/j.ophtha.2010.03.032
11. Gale R, Gill C, Pikoula M, et al. Multicentre study of 4626 patients assesses the effectiveness, safety and burden of two categories of treatments for central retinal vein occlusion: intravitreal anti-vascular endothelial growth factor injections and intravitreal Ozurdex injections. Br J Ophthalmol. 2021 Nov;105(11):1571-1576. Epub 2020 Sep 22. doi: 10.1136/bjophthalmol-2020-317306
12. Liang X, Shen B, Ou Z, An H, Li L. Comparison of intravitreal ranibizumab monotherapy vs. ranibizumab combined with dexamethasone implant for macular edema secondary to retinal vein occlusion. Front Med (Lausanne). 2022 Sep 12;9:930508. doi: 10.3389/fmed.2022.930508
13. Mudroch T, Hrevuš M, Karhanová M, Řehák J, Marešová K. Intravitreal Dexamethasone Implant in the Treatment of Diabetic Macular Edema Focusing on the Role of OCT Biomarkers. Cesk Slov Oftalmol. 2025;81(1):16-23. doi: 10.31348/2024/29
14. Garweg JG, Zandi S. Retinal vein occlusion and the use of a dexamethasone intravitreal implant (Ozurdex®) in its treatment. Graefes Arch Clin Exp Ophthalmol. 2016 Jul;254(7):1257-1265. Epub 2016 May 13. doi: 10.1007/s00417-016- 3350-x
15. Hoerauf H, Feltgen N, Weiss C, et al. COMRADE-C Study Group. Clinical Efficacy and Safety of Ranibizumab Versus Dexamethasone for Central Retinal Vein Occlusion (COMRADE C): A European Label Study. Am J Ophthalmol. 2016 Sep;169:258-267. Epub 2016 May 7. doi: 10.1016/j.ajo.2016.04.020
16. Munk MR, Somfai GM, de Smet MD, et al. The Role of Intravitreal Corticosteroids in the Treatment of DME: Predictive OCT Biomarkers. Int J Mol Sci. 2022 Jul 8;23(14):7585. doi: 10.3390/ijms23147585