

# VYUŽITÍ DIGITÁLNÍHO TESTU D CHART JAKO MODIFIKACE AMSLEROVA TESTU V OFTALMOLOGII A OPTOMETRII

Bočková M.<sup>1</sup>, Veselý P.<sup>1,2</sup>, Beneš P.<sup>1,2</sup>

<sup>1</sup>Oddělení nemocí očních a optometrie, Fakultní nemocnice u svaté Anny, Pekařská 53, 656 91 Brno

<sup>2</sup>Katedra optometrie a ortoptiky, Lékařská fakulta, Masarykova univerzita, Kamenice 5, 625 00 Brno

*Autoři práce prohlašují, že vznik i téma odborného sdělení a jeho zveřejnění není ve střetu zájmů a není podpořeno žádnou farmaceutickou firmou.*

*Práce nebyla zadána ke zpracování jinému časopisu a nebyla otištěna v jiném časopisu.*

*Autoři práce prohlašují, že v uplynulých 24 měsících byli a jsou smluvně vázaní zaměstnanci LF MU Brno nebo ONOO FNUSA. Studie vznikla v rámci projektu specifického výzkumu rektora MUNI/A/0809/2019.*

Do redakce doručeno dne: 8. 6. 2020

Přijato k publikaci dne: 27. 7. 2020



MUDr. Magdaléna Bočková

Korespondující autor:  
Mgr. Petr Veselý, DiS., Ph.D.  
Oddělení nemocí očních  
a optometrie  
Fakultní nemocnice u sv. Anny  
Pekařská 53  
656 91 Brno  
petr.vesely@fnusa.cz

## SOUHRN

**Cíle:** Metamorfopsie je důležitý symptom makulárního onemocnění. Nejčastější metodou detekce metamorfopsie je Amslerova mřížka. Amslerova mřížka se používá monokulárně s nejlepší korekcí do blízka. Pacient má z běžné čtecí vzdálenosti zhodnotit deformaci mřížky a popsat polohu deformace. Jedná se především o kvalitativní posouzení obrazu mřížky. Pro kvantitativní hodnocení metamorfopsie je možné použít Software D Chart (Thomson Software Solutions). Jedná se o nástroj pro zhodnocení stupně a pozice metamorfopsie v centrálním zorném poli, který je možné použít například pro sledování změn po léčbě onemocnění centrální části sítnice. Cílem naší studie bylo stanovit hodnoty celkového M-skóre u zdravých pacientů bez očního onemocnění naturálně (M-skóre nat), s brýlovou čočkou navozující zkreslení zrakového vjemu (M-skóre BC) a u pacientů s věkem podmíněnou makulární degenerací (M-skóre VPMD).

**Metodika a soubor:** Pro studii jsme měli k dispozici 33 probandů, kteří byli rozděleni do dvou skupin. První skupinu tvořili mladí jedinci (15 jedinců, průměrný věk 23 let, SD 1 rok) bez probíhajícího očního onemocnění. Tato skupina byla vyšetřena naturálně a s předřazenou cylindrickou brýlovou čočkou +3 D v ose 180°. Druhá skupina byla tvořena pacienty z makulární poradny (18 jedinců), jejichž průměrný věk byl 78 let (SD 7 let). Jednalo se o 7 pacientů se suchou formou VPMD a 11 pacientů s vlhkou formou VPMD. Pro stanovení M-skóre byl použit software firmy Thomson Software Solutions nazvaný D Chart. Program byl nainstalován do dotykového počítače Acer. Pro analýzu byly využity pouze údaje z pravého oka. Statistická analýza probíhala na hladině významnosti  $p = 0,05$ .

**Výsledky:** U první skupiny jsme získali tyto naturální hodnoty celkového M-skóre: medián 0, minimum 0, maximum 2,3. S cylindrickou čočkou jsme získali tyto hodnoty celkového M-skóre: medián 25,2, minimum 3,6, maximum 41,6. U druhé skupiny jsme zaznamenali tyto hodnoty celkového M-skóre: medián 0,8, minimum 0, maximum 29,4. Ke statistickému zhodnocení rozdílů mezi neparametrickými proměnnými jsme použili Wilcoxonův neparametrický test. Mezi všemi proměnnými jsme prokázali statisticky významné rozdíly ( $p < 0,001$  při porovnání M-skóre BC a M-skóre VPMD).

**Závěr:** Ukázalo se, že digitální vylepšená podoba Amslerova testu (D Chart test) je vhodná pro diagnostiku metamorfopických změn v centrálním zorném poli. Hlavní výhodou digitálního testu D Chart je kvantitativní vyhodnocení testu pomocí M-skóre a registrace jeho změn při dlouhodobém sledování pacienta.

**Klíčová slova:** D chart, M-skóre, Amslerova mřížka, VPMD, brýlová korekce, cylindr

## SUMMARY

### USAGE OF DIGITAL D CHART TEST AS A MODIFICATION OF AMSLER GRID IN OPHTHALMOLOGY AND OPTOMETRY

**Aims:** Metamorphopsia is important symptom of macular disease. The most common simple detection method of metamorphopsia is Amsler grid. Usually it is used monocularly with best correction for near. Patient should evaluate grid deformation and describe position of the deformity. This method is based on qualitative principle. For quantitative evaluation we can use Software D Chart (Thomson Software Solution). This instrument enables evaluate degree and position of the metamorphopsia in central visual field. Our goal was to establish M-score values in group of young healthy subjects without correction (M-score natural), with cylindrical spectacle lens (M-score SL) and in group of patients with age related degeneration (M-score ARMD).

**Objects and Methods:** We had 33 probands divided into 2 samples. The first sample contains 15 young probands with average age 23 years without any eye pathology. The second sample contains 18 patients with ARMD (7 with dry form and 11 with wet form). In our study we used software D Chart

(Thomson Software Solution). This software was use in Acer PC with touchable screen. We note total M-score in right eye of all probands. Level for statistic evaluation was set on  $p = 0.05$ .

**Results:** Natural M-score values for young probands was: median 0, minimum 0, maximum 2.3. With cylindrical lens we got these values: median 25.2, minimum 3.6, maximum 41.6. In second sample with probands suffer from ARMD we got these values: median 0.8, minimum 0, maximum 29.4. Wilcoxon non-parametric test was used for statistical evaluation. We proved statistically significant difference between all variables. M-score natural vs. M-score SL showed  $p < 0.001$ , M-score natural vs. M-score ARMD showed  $p = 0.04$  and M-score SL vs. M-score ARMD showed  $p < 0.001$ .

**Conclusion:** Our study showed statistically significant differences between variable M-score natural, M-score SL and M-score ARMD. We found that printed Amsler grid as well as its digital modification D Chart are suitable for determining metamorphopsia in central visual field. The main advantage of D Chart is quantitative evaluation of the test with M-score and digital registration of retinal changes during patient's follow up.

**Key words:** D Chart, M-score, Amsler grid, ARMD, spectacle correction, cylinder

*Čes. a slov. Oftal., 76, 2020, No. 4, p 160–164*

## ÚVOD

Software D Chart (Thomson Software Solutions) je nástroj pro zhodnocení stupně a pozice metamorfopsie v centrálním zorném poli. Za autory jsou považováni Velichko Manahilov a Niall Strang z pracoviště Department of Vision Science, Glasgow Caledonian University a David Yorston a Gerry McGowan z Gartnavel General Hospital [1].

Metamorfopsie je důležitý symptom makulárního onemocnění. Nejčastější metodou detekce metamorfopsie je Amslerova mřížka [2,3]. Amslerova mřížka se používá monokulárně s nejlepší korekcí do blízka. Pacient má z běžné čtecí vzdálenosti zhodnotit deformaci mřížky a popsat polohu deformace. Jedná se především o kvalitativní posouzení obrazu mřížky. Pro záznam vyšetření se doporučuje, aby pacient namaloval obraz mřížky, tak jak ho vnímá. Záznamy z jednotlivých vyšetření můžeme při následných kontrolách porovnat.

Vývoj kvantifikačních metod pro vyšetření metamorfopsií oka pomocí počítače můžeme sledovat již od roku 1989. První digitální testy tohoto druhu obsahovaly různé veliké kružnice s centrálním fixačním bodem pro vyšetření zorného pole v rozsahu  $10^\circ$ . Pacient měl pomocí počítačové myši upravit tvar kružnice tak, aby to odpovídalo jeho zrakovému vjemu. Tento typ testu se hodil především pro zhodnocení již rozvinuté a závažné formy metamorfopsie [4].

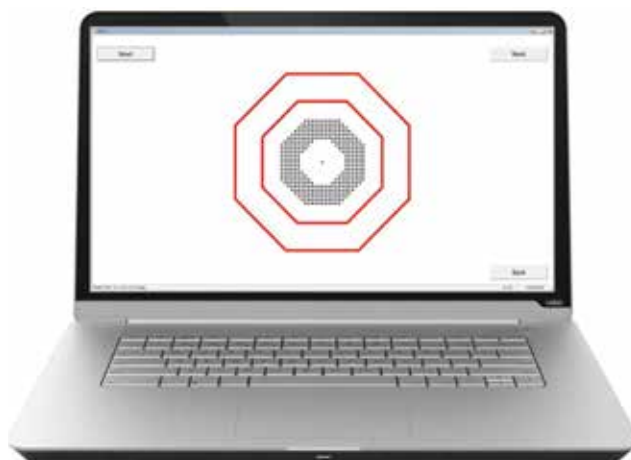Další verze testu pro kvantifikaci metamorfopsie se objevila v roce 1999 s názvem M-Charts a byla použita ve studii pro zhodnocení stupně metamorfopsie u idiopatické epiretinální membrány [4]. Principiálně byly v testu použity linie tvořené jednotlivými body s různou vzdáleností (od  $0,2^\circ$  do  $2^\circ$ ) s centrálním fixačním bodem. Pacient měl za úkol vyhodnotit, zda jsou tyto linie pokřivené. V průběhu testu počítačový program předkládal linie s rostoucími bodovými rozestupy a v různých úhlech (od  $0^\circ$  horizontálně až po  $90^\circ$  vertikálně podle TABO-schéma). Na závěr testu bylo stanoveno skóre metamorfopsie, které vycházelo z tak zvaného zrakového úhlu (visual angle). Ten reprezentoval takový rozestup bodů v předložené linii, kdy pacient tuto linii považoval již za rovnou. Pokud tedy pacient viděl předloženou horizontální linii jako rovnou s rozestupem bodů  $0,6^\circ$ , bylo jeho skóre metamorfopsie 0,6.

Test M-Charts byl nevhodný pro pacienty s nízkou zrakovou ostrostí ( $< 6/20$ ) a rozsáhlým paracentrálním sko-

tomem. Test se ukázal jako efektivní při hodnocení vlhké forma věkem podmíněné makulární degenerace [5,6].

Přesné zmapování metamorfopsie a měření její závažnosti je důležité také u pacientů s kompletní makulární dírou (Full thickness macular hole - FTMH) nebo epiretinální membránou (ERM). Bylo prokázáno, že po vitrektomii, odstranění vnitřní limitující membrány a ERM dochází ke zlepšení zrakových funkcí bez zlepšení centrální zrakové ostrosti.

Kvantifikace metamorfopsie tedy může pomoci zhodnotit zlepšení zrakových funkcí pacienta a pomoci vybrat vhodného pacienta pro operaci. To vedlo autory k vývoji testu nazvaného D Chart, který je možné použít před operací i po operaci u pacientů s nízkou zrakovou ostrostí pro kvantitativní zhodnocení jejich metamorfopsie [7]. V původním provedení byl test v podobě papírových kartiček. Na kartičkách byly vytištěné prstence tvořené malými testovými čtverci kolem centrální fixační značky. Prstence měly různý poloměr. Vzdálenost jednotlivých čtverců rozmístěných do pravidelné mřížky byla od  $0,4^\circ$  do  $1,8^\circ$ . Pacient měl za úkol v každém z celkem osmi sektorů prstence označit místo, kde se mu mřížka zdála pokřivená. Suma maximální vzdálenosti mezi čtverci z každého sektoru a pro každou velikost prstence, při které viděl pacient mřížku ještě pokřivenou, tvoří celkové skóre metamorfopsie (M-skóre). V pilotní studii [7] byl prokázán pokles mediánu celkového M-skóre u pacientů před operací a po operaci



**Obrázek 1.** Testové rozhraní při testování metamorfopsií v programu D Chart

z 10,2 na 0,5 u makulární díry a z 5,2 na 0,45 u epiretinální membrány.

V současné době je k dispozici elektronická verze testu D Chart (Thomson Software Solutions), kterou je možné nainstalovat do počítače a pomocí monitoru počítače promítat pacientovi. Tuto verzi máme k dispozici na našem pracovišti (FN u sv. Anny, Brno). Používáme ji především ke sledování změn v centrálním zorném poli u pacientů s makulárními chorobami (například vlhká a suchá forma věkem podmíněné makulární degenerace). Tuto elektronickou verzi jsme také použili pro účely naší studie.

Cílem naší studie bylo stanovit a porovnat hodnoty celkového M-skóre u zdravých pacientů bez očního onemocnění naturálně a s brýlovou čočkou navozující zkreslení zrakového vjemu a u pacientů s věkem podmíněnou makulární degenerací (VPMD). V neposlední řadě bylo cílem také porovnat data s již existujícími studiemi.

## METODIKA

Pro studii jsme měli k dispozici 33 probandů, kteří byli rozděleni do dvou skupin. První skupinu tvořili mladí jedinci (15 jedinců, průměrný věk 23 let, SD 1 rok) bez probíhajícího očního onemocnění. Druhá skupina byla tvořena pacienty z makulární poradny (18 jedinců), jejichž průměrný věk byl 78 let (SD 7 let). Jednalo se o 7 pacientů se suchou formou VPMD a 11 pacientů s vlhkou formou VPMD.

U všech probandů jsme pro zhodnocení vybrali pouze výsledky testování jejich pravého oka s brýlovou korekcí nebo bez korekce. Probandi z první skupiny podstoupili vyšetření naturálně (bez korekce, ZO 1,0 decimálně) a následně s cylindrickou brýlovou čočkou (+3 D osa 180°), která měla simulovat zkreslení obrazu. Pacienti ze druhé skupiny vyšetření podstoupili s vlastní korekcí na blízko nebo bez korekce, pokud ji nepoužívají.

Ve studii byl použit software firmy Thomson Software Solutions nazvaný D Chart. Program byl nainstalován

do dotykového počítače Acer. Vyšetření každého pacienta probíhalo ze vzdálenosti 40 cm před monitorem a pacienti měli svou brýlovou korekci na blízko, pokud ji potřebovali. V centru testového pole se nacházel červený fixační bod o velikosti 0,5°, který byl ohraničen testovým polem ve tvaru prstence z černých čtverců. Celý test se skládal celkem ze 4 částí, při kterých se měnila velikost těchto prstenců. Průměr testovacího prstence se postupně zvětšoval (1,5 cm, 3,5 cm, 7 cm a 12 cm). Pacient byl vyzván, aby fixoval červený bod ve středu testového pole. Vyšetření probíhalo monokulárně. Pokud pacient zaznamenal distorzi černých čtverců v určité části testového pole, toto místo označil dotykem na obrazovku počítače. Pacient vždy reagoval při změně velikosti promítaného stimulu. V průběhu vyšetření se měnila hustota černých čtverců a velikost prstenců. Na konci vyšetření byl zaznamenán stupeň metamorfopsie pomocí celkového M-skóre, které bylo vyjádřeno jako úhlový rozdíl ve vzdálenosti černých čtverců, kdy vyšetřovaný již nezaznamenal metamorfopsii. Výsledky vyšetření byly zaznamenány do tabulky v programu MS EXCEL a následně statisticky vyhodnoceny za pomoci statistického programu Statistika verze 12 firmy STATSOFT a MedCalc. Statistická hladina významnosti byla zvolena  $p = 0,05$ .

## Výsledky

U probandů jsme zaznamenali celkové M-skóre pro pravé oko, tak jak je uvádíme v tabulce 1. U všech proměnných jsme pomocí testu normality (Kolmogorovův-Smirnovův test, také graficky viz graf 1) prokázali neparametrické rozdělení dat, a proto jsem se rozhodli pro účely popisné statiky využít medián a kvartily. Nejvyšší hodnotu mediánu jsme zaznamenali u proměnné M-skóre s brýlovou čočkou. Tato hodnota reprezentuje střední hodnotu této proměnné. Naopak nejnižší medián byl zaznamenán u proměnné M-skóre naturálně, což jsme předpokládali.

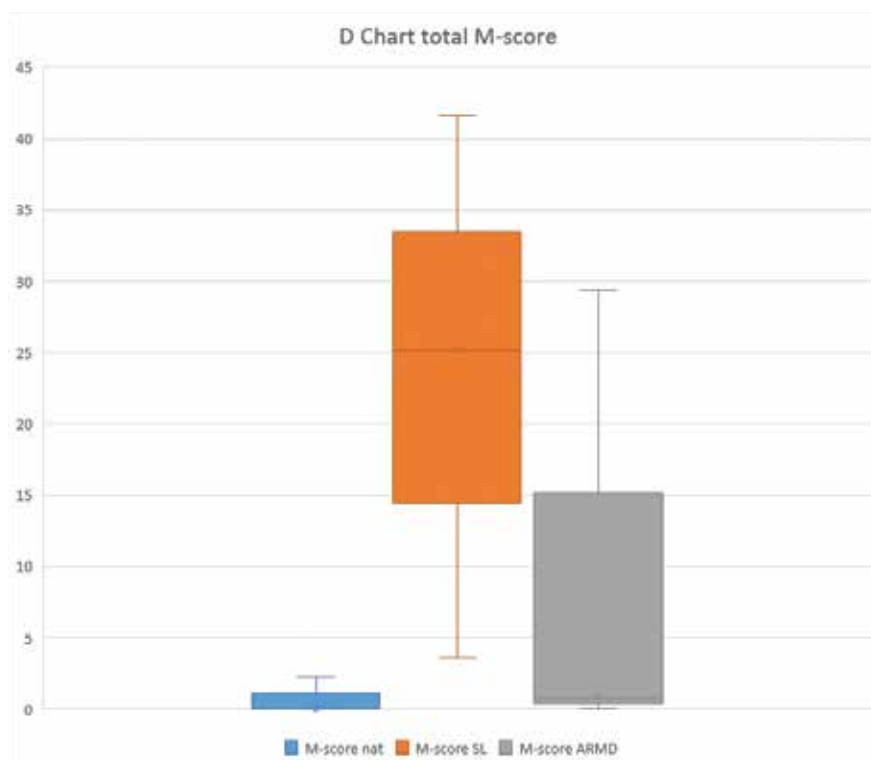
Ke statistickému zhodnocení rozdílů mezi neparametrickými proměnnými jsme použili Wilcoxonův nepara-

**Tabulka 1.** Medián hodnot celého M-skóre pro pravé oko (M-skóre nat – naturálně, M-skóre BČ – s brýlovou čočkou, M-skóre VPMD – u pacientů s VPMD)

	M-skóre nat	M-skóre s BC	M-skóre VPMD
Medián	0	25,2	0,8
Minimum	0	3,6	0
Maximum	2,3	41,6	29,4

**Tabulka 2.** Statistické zhodnocení proměnných M-skóre nat, M-skóre BČ, M-skóre VPMD pomocí Wilcoxonova testu ( $p = 0,05$ ; M-skóre nat – naturálně, M-skóre BČ – s brýlovou čočkou, M-skóre VPMD – u pacientů s VPMD)

P-hodnota	M-skóre nat	M-skóre s BC	M-skóre VPMD
MS nat	-	< 0,001	0,04
MS s BC	< 0,001	-	< 0,001
MS VPMD	0,04	< 0,001	-



**Graf 1.** Krabicový graf pro proměnné M-skóre nat, M-skóre BČ, M-skóre VPMD (kroužek uvnitř obdélníku reprezentuje medián, výška obdélníku udává rozpětí kvartilů, úsečky vymezují minimum a maximum)

metrický test. Mezi všemi proměnnými jsme prokázali statisticky významné rozdíly. Vypočítané hodnoty ukazuje tabulka 2. Největší statistický rozdíl byl nalezen mezi proměnnými M-skóre naturálně a M-skóre s brýlovou čočkou. Naopak nejmenší statistický rozdíl byl nalezen mezi proměnnými M-skóre naturálně a M-skóre VPMD. Graf 1 ukazuje rozdíly mezi proměnnými i graficky.

## DISKUSE

V naší studii jsme ověřili, že digitální podoba tak zvaného Amslerova testu může být velmi efektivním nástrojem pro diagnostiku a zachycení metamorfoptických změn centrálního zorného pole u pacientů s věkem podmíněnou makulární degenerací, ale také u pacientů používajících vysokou cylindrickou korekci.

Podobné zkušenosti mají i autoři [5, 6], kteří digitální verzi Amslerova testu používali k detekci patologických změn v centrálním zorném poli u pacientů s vlhkou formou makulární degenerace nebo sledovali odpověď na reakci léčby tohoto onemocnění [8].

Pro srovnání také uvádíme, že naše hodnoty celkového M-skóre (medián M-skóre VPMD 0,8) řádově odpovídají pooperačním hodnotám ze studie McGowana [7], kde byl prokázán pokles mediánu celkového M-skóre (medián) u pacientů před operací a po operaci z 10,2 na 0,5 u makulární díry a z 5,2 na 0,45 u epiretinální membrány.

Některé studie [9, 10] ukazují na to, že po operacích jako je peeling epiretinální membrány nedochází ke zlepšení zrakové ostrosti, ale zlepšuje se kvalita života pacientů z důvodu snížení velikosti metamorfopsie. Tento fakt se dá doložit snižující se hodnotou celkového skóre metamorfopsie (celkové M-skóre).

Podobné výsledky jsou u studie [11], kde autoři hodnotili změnu metamorfopsie před a po léčbě VPMD bevacizumabem. K hodnocení metamorfopsie zde byl použit nástroj M-chart s 19 vertikálními a horizontálními bodovými liniemi v rozmezí od 0,2° po 2,0°. Bylo zjištěno, že po léčbě došlo ke snížení skóre metamorfopsie ve vertikálním směru u 16 pacientů o průměrnou hodnotu 0,2° a u 7 pacientů o průměrnou hodnotu 0,1°. Žádná změna nebyla zaznamenána u 13 pacientů. V horizontálním směru se skóre metamorfopsie snížilo u 22 pacientů o 0,2° a u 3 pacientů o 0,1°. U 11 pacientů nedošlo k žádné změně. Celkově bylo testováno 36 pacientů. Medián vertikálního skóre metamorfopsie byl 0,25° před léčbou a po léčbě 0,2°. V horizontálním směru došlo ke snížení z hodnoty mediánu 0,3° před léčbou na 0,2° po léčbě. Autoři studie také neprokázali statisticky významnou korelaci mezi vertikálním a horizontálním skórem metamorfopsie a zrakovou ostrostí pacientů ( $R = -0,2$ , respektive  $R = -0,06$ ). Zajímavý je také výsledek specifity obou testů variant testů, se kterými autoři v této studii pracovali. Pro digitální verzi M-charts i pro tištěnou verzi Amslerovy mřížky to bylo 100 %.

Výše uvedená hodnota specifity klasické Amslerovy mřížky potvrzuje významný screeningový potenciál tohoto testu. Můžeme zjednodušeně konstatovat, že tento test negeneruje falešně pozitivní výsledky, což je pro účely screeningu metamorfopsií velmi výhodné. Ovšem z praktického hlediska pro použití samotnými pacienty je vhodnější klasická tištěná verze Amslerova testu, a to především z důvodu její jednoduchosti a přenositelnosti. Amslerův test je možné použít také ke sledování změn u pacientů s glaukodem [12].

## ZÁVĚR

V naší studii jsme prokázali statisticky významné rozdíly mezi proměnnými M-skóre naturálně, M-skóre s brýlovou čočkou a M-skóre u pacientů se suchou a vlhkou formou VPMD. Potvrdili jsme, že digitální vylepšená podoba Amslerova testu je vhodná pro diagnostiku metamorfoptických změn v centrálním zorném poli. Hlavní výhodou digitálního testu D Chart je kvantitativní vyhodnocení testu pomocí M-skóre a registrace jeho změn při dlouhodobém sledování pacienta.

## LITERATURA

1. Thomson Software Solution. D Chart [internet]; ©2020 [cited 14-4-2020]. Available from: <https://www.thomson-software-solutions.com/d-chart/>.
2. Amsler M. Earliest symptoms of diseases of the macula. *Br J Ophthalmol*. 1953;7:521–537.
3. Crossland M, Rubin G. The Amsler chart: absence of evidence is not evidence of absence. *Br J Ophthalmol*. 2007;91:391–393.
4. Matsumoto C, Arimura E, Okuyama S, Takada S, Shigeki H, Shimomura Y. Quantification of metamorphopsia in patients with epiretinal membranes. *Invest Ophthalmol Vis Sci*. 2003;44:4012–4016.
5. Goldstein M, Loewenstein A, Barak A, Pollack A, Bukelman A, Katz H. Results of a multicenter clinical trial to evaluate the preferential hyperacuity perimeter for detection of age-related macular degeneration. *Retina*. 2005;25:296–303.
6. Chew EY, Clemons TE, Bressler SB, Elman MJ, Danis RP, Domalpally A, Heier JS et al. Randomized trial of a home monitoring system for early detection of choroidal neovascularization home monitoring of the Eye (HOME) study. *Ophthalmology*. 2014;21:535–544.
7. McGowan G, Yorston D, Strang NC, Manahilov V. D-CHART: A Novel Method of Measuring Metamorphopsia in Epiretinal Membrane and Macular Hole. *Retina*. 2016;36:703.
8. Querques G, Berboucha E, Leveziel N, Pece A, Souied EH. Preferential hyperacuity perimeter in assessing responsiveness to ranibizumab therapy for exudative age-related macular degeneration. *Br J Ophthalmol*. 2011;95:986–991.
9. Ghazi-Nouri SMS, Tranos PG, Rubin GS, Adams ZC, Charteris DG. Visual function and quality of life following vitrectomy and epiretinal membrane peel surgery. *Br J Ophthalmol*. 2006;90:559–562.
10. Okamoto F, Okamoto Y, Hiraoka T, Oshika T. Effect of vitrectomy for epiretinal membrane on visual function and vision-related quality of life. *Am J Ophthalmol*. 2009;147:869–874.
11. Nowomiejska K, Oleszczuk A, Brzozowska A. M-charts as a tool for quantifying metamorphopsia in age-related macular degeneration treated with the bevacizumab injections. *BMC Ophthalmology*. 2013;13:13.
12. Gessesse GW, Tamrat L, Damji KF. Amsler grid test for detection of advanced glaucoma in Ethiopia. *PLoS ONE*. 2020;15(3):e0230017. <https://doi.org/10.1371/journal.pone.0230017>.