proLékaře.cz | 28.4.2026

PŮVODNÍ PRÁCE

Transnazální endoskopická chirurgie nádorů očnice

Matoušek P.[1,2], Lipina R.[2,3], Komínek P.[1], Šmehlík P.[3], Krejčí T.[3], Syrovátka J.[1], Zeleník K.[1,2]

[1] ORL Klinika FN, Ostrava, přednosta doc. MUDr. Pavel Komínek, PhD., MBA
[2] Lékařská Fakulta FN, Ostrava
[3] Neurochirurgická klinika FN, Ostrava, přednosta MUDr. Tomáš Paleček, PhD.
[3] Oční klinika FN, Ostrava, přednosta MUDr. Petr Mašek, CSc.

SOUHRN

Cílem práce je podání prvních zkušeností s transnazálním endoskopickým přístupem v léčbě orbitálních lézí. Autoři retrospektivně hodnotí užití této techniky u tří pacientů. U všech tří pacientů byla pomocí této techniky stanovena histologická diagnóza, u všech tří byla současně provedena dekomprese očnice. U dvou pacientů došlo ke zlepšení vizu, u jednoho pacienta bylo diagnostikováno metastatické postižení očnice adenokarcinomem. V jednom případě byla exstirpace nádoru totální. Endoskopický transnazální přístup umožňuje provedení biopsie z orbitálních lézí, umožňuje provedení dekomprese očnice a ve vhodných případech dovoluje i kompletní odstranění léze. Endoskopický přístup je výhodný zejména u extrakonálních lézí, lokalizovaných mediálně, kaudálně či v hrotu, kdy často umožňuje i kompletní odstranění léze.

Klíčová slova: orbitální léze, endoskopický transnazální přístup

SUMMARY

Transnasal Endoscopic Surgery Approach in Intraorbital Tumors

Objectives: To determine the role of transnasal endoscopic approach to orbital lesions
Methods: Retrospective case series.
Results: Three patients underwent endoscopic diagnostic surgery for orbital lesions. In all three patients was successfully finded out the diagnosis, the orbita was decompressed. In two cases it resulted to visual recovery, in one case was determine a diagnosis of metastatic adenocarcinoma. In one case the tumor was removed totally.
Conclusion: Using endoscopic approach to the orbit allowed good approach to the biopsy of orbital lesions, allowed decompression an in limited count of cases this access allowed a complete tumour removal. On the other hand, generally endoscopic approach is useful only for limited lesions (extraconal), usually it allowed only debunking, not the complete resection of orbital pathology.

Key words: orbital lesions, endoscopic approach

Čes. a slov. Oftal., 68, 2012, No. 5, p. 202–206

Do redakce doručeno dne 10. 9. 2012

Do tisku přijato dne 16. 11. 2012

MUDr. Karol Zeleník, PhD
ORL Klinika
Fakultní Nemocnice Ostrava
17. listopadu 1790
708 52 Ostrava-Poruba
tel.: +420 – 597 375 812
fax: +420 – 597 377 340
e-mail: karol.zelenik@fno.cz

ÚVOD

Nádory lokalizované v očnici a zejména pak v oblasti apexu očnice představují chirurgický problém pro relativně úzký přístupový koridor. Multidisciplinární spolupráce mezi očním lékařem, otorinolaryngologem a neurochirurgem přináší nové metody v řešení orbitální patologie.

Diagnostika orbitálních lézí je založena na CT případně MRI, ale definitivní diagnóza je stanovena histologicky. Vedle dvou základních přístupů – zevního (orbitotomie) a transkraniálního se v poslední době uplatňuje také endoskopický transnazální přístup. Endoskopický přístup je vhodný zejména u lézí lokalizovaných v mediální části očnice, v její zadní části a v oblasti hrotu. Jsou-li léze lokalizovány extrakonálně, jde z pohledu chirurga o optimální stav. V těchto případech endoskop umožňuje dostatečnou vizualizaci operačního pole včetně zvětšení. Endoskopický transnazální přístup dovoluje jak provedení excize k histologickému vyšetření, tak i dekompresi očnice. V některých případech pak přístup dovoluje, zejména u extrakonálních lézí, i kompletní odstranění léze. Hlavní výhodou endoskopického přístupu je chybění jizvy, dobrá přehlednost v oblasti hrotu očnice, nevýhodu je pak chybění mrtvých (vzduchem vyplněných) prostor v očnici [1, 2, 3, 4, 5]. Autoři prezentují retrospektivní sérii tří pacientů, u nichž byl užit transnazální endoskopický přístup v řešení orbitální léze.

MATERIÁL A METODY

Endoskopický transnazální přístup je volen u pacientů s lézí v očnici lokalizovanou mediálně či mediokaudálně, extra či intrakonálně, ve střední či zadní části očnice. Indikace a vhodnost řešení transnazálním endoskopickým přístupem byla hodnocena mezioborovým týmem skládajícím se z oftalmologa, otorinolaryngologa a neurochirurga.

Chirurgická technika

Předoperační ORL příprava

Dvě hodiny před operací (obvykle s premedikací) je nos prokapán anemizačními kapkami (oxymetazolin) snižujícími prokrvení nosní sliznice. V případě přítomnosti známek chronické alergické rinitidy jsou podávány 3–4 dny předoperačně systémově kortikoidy (prednison 20 mg p.o.), které snižují otok sliznice, což vede ke zlepšení přehlednosti operačního pole.

Operace

Po uvedení pacienta do celkové anestézie je hlava fixována do Mayfieldovy svorky, pacient je polohován (ideální je

proLékaře.cz | 28.4.2026

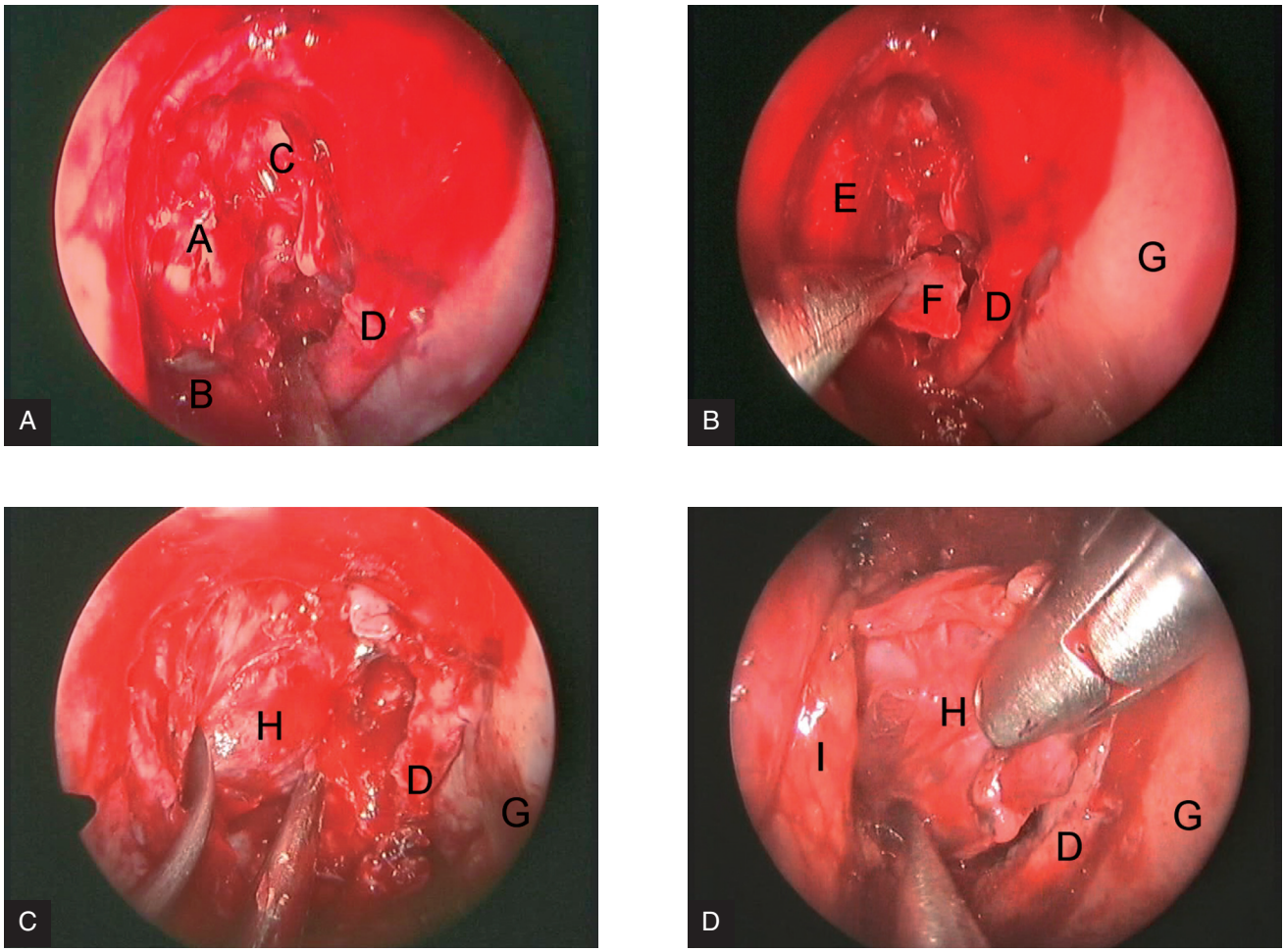

Obr. 1. Endoskopický pohled, 4 mm 30° endoskop, pravá nosní dutina 1a, 1b – sinonazální fáze, 1c, 1d- orbitální fáze A-lamina papyracea, B-čelistní dutina C-otevřené čichové sklípky D-horní skořepa E-periorbita F-odstraněná kost lamina papyracea G-nosní septum H-tumor I-orbitální tuk

lehký předklon hlavy cca 30 stupňů) a je zaměřena navigace (Medtronic), následuje dezinfekce operačního pole. Do nosu jsou oboustranně zavedeny tři proužky s adrenalinem o koncentraci 1:10 000 na 10 minut.

Operace se skládá ze dvou částí – zajištění přístupové cesty a samotné orbitální fáze (exstirpace tumoru).

1. Přístupová cesta

Operaci zahajuje otorinolaryngolog slizniční infiltrací roztokem adrenalinu o koncentraci 1:100 000 v zadní části septa a střední skořepy, obvykle na straně, kde je dutina nosní prostornější. Jsou používány 4 mm přímé a 30° endoskopy spojené s videořetězcem, obraz je sledován na monitoru.

Nejprve je provedena medializace střední skořepy. Následně je resekován procesus uncinatus, je rozšířeno ústí čelistní dutiny a provedena přední a zadní etmoidektomie. Následně je identifikován sfenoetmoidální reces s ústím klínové dutiny a její ústí je rozšířeno pomocí Kerrisonova štípáku či košíčkem (Stammberger punch) a přední stěna je postupně odstraněna tak, aby byla zřejmá imprese optického nervu. Tímto je zpřístupněna lamina papyracea, která je následně snesena v rozsahu od zadního okraje slzného vaku až k hrotu (obr. 1a, 1b). Přístupovou cestu obvykle provádí otorinolaryngolog za asistence neurochirurga. Při nepříznivých anatomických podmínkách je možné resekovat střední skořepu k zajištění většího prostoru v nosní dutině.

2. Orbitální fáze

Po odstranění lamina papyracea (a dle potřeby i mediální části horní stěny čelistní dutiny mediálně od n. infraorbitalis) je protnuta periorbita. V případě, že jde o tumor extrakonálně uložený, po kontrole navigací je postupně je provedena probatorní excize či exstirpace tumoru (obr.1c,1d). V případě, že je léze lokalizována intrakonálně, je identifikován mediální přímý sval a dle lokalizace léze buď okénkem mezi mediálním a dolním nebo mediálním a horním svalem je exstirpována léze.

Identifikaci přímého vnitřního svalu může usnadnit oftalmolog tahem za úpon svalu na bulbus.

Při orbitální fázi je operováno čtyřručně. Na konci operace je naložena lehká nosní tamponáda (Merocel).

Poooperační péče

První pooperační den je odstraněna tamponáda nosní, dle potřeby je provedena pooperačním MR k zjištění radikality exstirpace. Po odstranění tamponády si pacient provádí laváže dutiny nosní (proplachy slanou vodou nebo Vincentkou) k odstranění koagul a krust, které se tvoří v nosní dutině. Sedmý den jsou pod endoskopickou kontrolou odstraněny krusty. Další endoskopická kontrola následuje cca za týden až dva dle nálezu.

Autoři retrospektivně hodnotí užití této techniky v letech 2009–2011 u tří pacientů.

proLékaře.cz | 28.4.2026

VÝSLEDKY

Kazuistika 1

Dvaasedmdesátiletý muž, diabetik, byl přijat pro čtyři měsíce trvající úporné hemikranie vpravo, bolesti vystřelující do oka, nereagující na analgetika. Asi tři měsíce pozoroval diplopii, v posledním měsíci pak i zhoršené vidění na pravé oko, asi tři týdny pozoroval pokles horního víčka. Oční vyšetření prokázalo totální oftalmoplegii vpravo, ptóza, amaurózu. Před čtyřmi měsíci byla při kolonoskopii provedena polypektomie a histologicky byl verifikován adenokarcinom, následně při opakované kolonoskopii další postižení nebylo nenalezeno.

Na MR očnic byl prokázán objemný tumorózní zčásti cystický útvar v pravé očnici, který je lokalizován v zadním segmentu očním, mediálně extra- i intrakonálně, velikosti 25x28x35 mm, dosahující ke stropu orbity a deviující optický nerv laterálně (obr. 2).

Byla indikována histologická verifikace a dekomprese orbity. Transnazálne endoskopicky byla provedena dekomprese orbity s odebráním vzorku na histologické vyšetření.

Histologicky byla prokázána metastáza adenokarcinomu. Další vyšetření

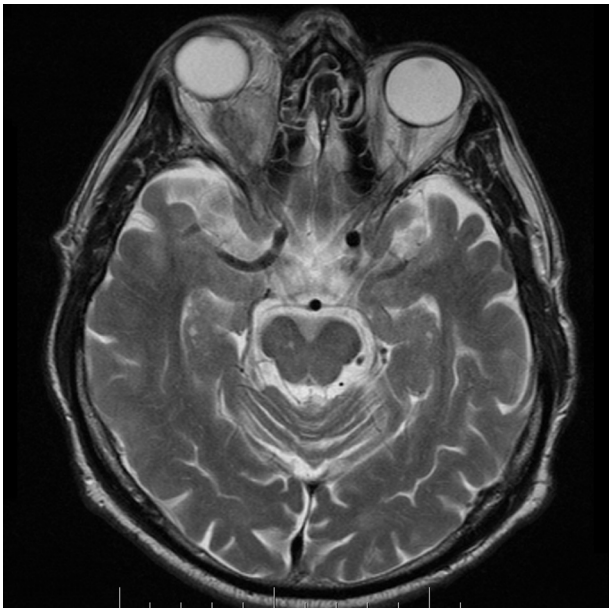

Obr. 2. MR, axiální řez – objemný tumorózní, z části cystický útvar v pravé očnici, který je lokalizován v zadním segmentu očním, mediálně extra- i intrakonálně, velikosti 25x28x35 mm, dosahující ke stropu orbity a deviující optický nerv laterálně

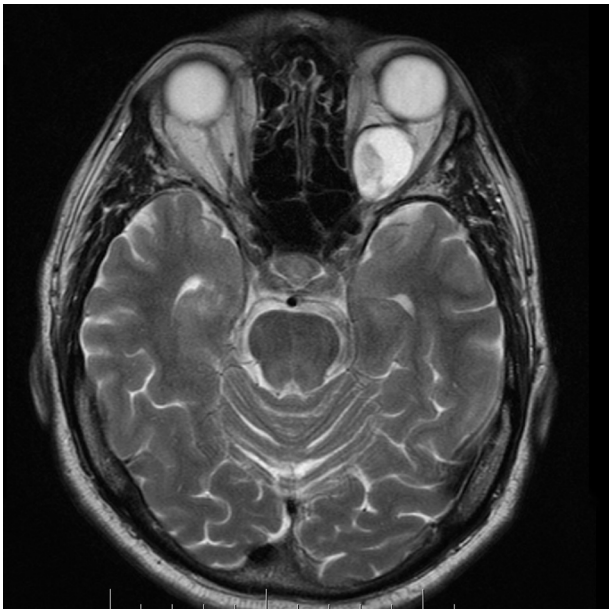

Obr. 3. MR, axiální řez – intrakonálni, ostře ohraničený tumor převážně cystického charakteru s menší solidní porcí mediálně, velikosti 27x20x18mm, vyplňující vnitřní polovinu levé orbity retrobulbárně s elevací a laterální dislokací optického nervu a roztlačující okohybné svaly do stran

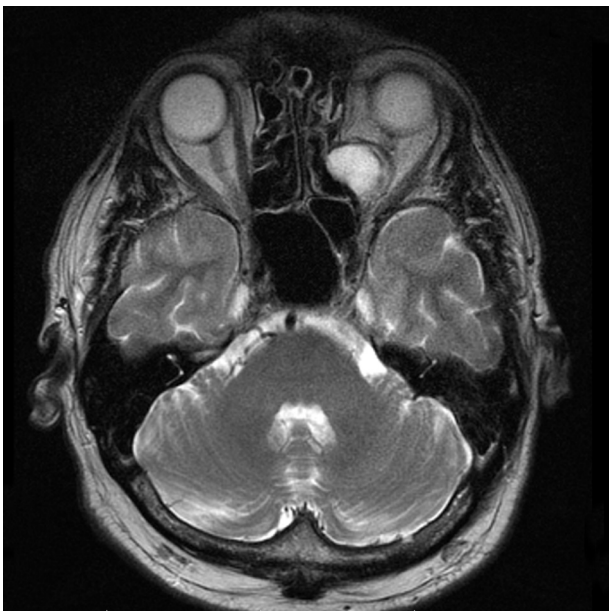

Obr. 4. MR, axiální řez, 1. pooperační den – reziduum tumoru, který je proti předoperačnímu nálezu zmenšen a vyklenut směrem do čichových sklípků



Obr. 5. MR, axiální řez, ostře ohraničená oválná expanze extrakonálně lokalizovaná, v mediální části orbity sahající od báze po strop orbity. Jsou přítomny tlakové změny na vnitřním přímém svalu s otokem, tumor se postkontrastně sytí

proLékaře.cz | 28.4.2026



Obr. 6. MR, axiální řez, 1. pooperační den – tumor je kompletně odstraněn

prokázala nádorové postižení ledviny, metastatické postižení jater, plic, skeletu. Jako primární ložisko zvažováno tlusté střevo či ledvina. Pacient je t.č. v onkologické péči.

Kazuistika 2

Padesátidevítiletý muž byl přijat pro rok a půl trvající zhoršené vidění vpravo, s diplopií při pohledu temporálně a vzhůru. Při očním vyšetření bylo prokázáno omezení hybnosti bulbu nahoru a laterálně, s chybějící konvergencí, dle perimetru byl přítomen deficit zorného pole v dolních kvadrantech. Na MR byl zjištěn intrakonálni, ostře ohraničený tumor převážně cystického charakteru s menší solidní porci mediálně, velikosti 27x20x 18mm, vyplňující vnitřní polovinu levé orbity retrobulbárně s elevací a laterální dislokací optického nervu a roztlačující okohybné svaly do stran (obr. 3).

Bylo indikováno operační řešení s cílem dekomprese orbity a získání vzorku na histologické vyšetření. Transnazálně endoskopicky byla odstraněna část orbitálního tuku, po odtažení mediálního přímého svalu byla provedena částečná exstirpace tumoru, který byl částečně solidní a částečně cystický. Na konci operace byl pozorován ústup protruze a mydriáza. Histologicky byl verifikován neurofibrom s myxoidními rysy.

Pooperačně dočasně přetrvává porucha hybnosti horního víčka, která se postupně upravuje a dochází taktéž k úpravě perimetru. Kontrolní MR prokazuje přítomnost rezidua tumoru který je proti předoperačnímu nálezu zmenšen a vyklenut směrem do čichových sklípků (obr. 4).

Kazuistika 3

Šedesátisedmiletá pacientka byla přijata pro rok trvající zhoršené vidění vpravo, s diplopiií při pohledu přímo a do stran, bolesti hlavy vpravo a postupně se vyvíjející protruzi bulbu (pacientka současně sledována oftalmologem pro šedý zákal). Bylo provedeno MR vyšetření s nálezem ostře ohraničené oválné expanze extrakonálně lokalizované, v mediální části orbity sahající od báze po strop orbity. Jsou přítomny tlakové změny na vnitřním přímém svalu s otokem, tumor se postkontrastně sytí (obr. 5).

Oční vyšetření prokázalo omezení hybnosti nahoru, dolů a do addukce, protruzi bulbu 4 mm.

Byla indikována endoskopická exstirpace nádoru. Nádor byl odstraněn kompletně, dle kontrolní pooperační MR bez přítomnosti rezidua (obr.6). Histologicky byl prokázán angioleiomyom. Pooperačně je pacientka bez diplopie, s normálním očním nálezem.

DISKUSE

Cílem chirurgického výkonu v oblasti očnice je efektivně vyřešit přítomnou patologiii či stanovit diagnózu odběrem vzorku na histologické vyšetření, za zachování všech očních funkcí. Problémem operační léčby v orbitě je především limitovaný přístup daný kostěným ohraničením očnice a relativní nestlačitelností obsahu očnice. Prostou přední orbitotomií jsme schopni dosáhnout tumorózní léze lokalizované pouze v přední, příp. střední části očnice. Pro léze lokalizované retrobulbárně či v oblasti hrotu očnice je nutné volit širší přístup s odstraněním části kostěného ohraničení očnice (např. při laterálním přístupu je nutno resekovat část zygomatického výběžku a zlepšit si tak přístup do orbity) či volit přístupy transkraniální.

V souvislosti s rozvojem endoskopických technologií a snahou o co nejmenší mininvazivitu se od konce minulého století používat endoskopické přístupy i v oblasti chirurgie očnice. Nejprve to bylo v 90. letech při řešení zánětlivých komplikacích v orbitě (subperiostální abscesy), které se s výhodou řešily transnazálně a ne ze zevního přístupu jako do té doby, poté následovaly endoskopické dekomprese očnice při endokrinních orbitopatiích (6,7). V posledních letech jsou transnazálně endoskopicky řešeny i některé vhodné nádorové léze, extra i intrakonálně uložené. Nejnovější techniky pak používají orbitu (subperiostální koridor) jako další „přístupový port" při víceportální chirurgii báze lební.

Použití endoskopického transnazálního přístupu v řešení nádorových lézí v očnici je ve světové literatuře je zatím zmiňováno velmi vzácně, jedná se o jednotlivé kazuistické sdělení, v české literatuře tento přístup nebyl publikován (8, 9, 10, 11, 12).

Transnazální endoskopický přístup je užitečný zejména při biopsiích lézí, které jsou lokalizována mediálně a kaudálně, ideálně extrakonálně, v oblasti hrotu očnice. Jeho výhodou je především dobrá vizualizace patologie daná možných přiblížením endoskopu k patologii.

Největší překážkou endoskopické chirurgie očnice je chybění mrtvých prostor (prostory vyplněné vzduchem jako například ve vedlejších nosních dutinách) způsobené přítomností orbitálního tuku a intermuskulárních sept, což zhoršuje přehlednost v operovaném poli.

Pokroky v technice endoskopických operací, zejména pak zkušenosti s čtyřruční chirurgií dávají endoskopickému přístupu nový rozměr. V dřívějších dobách byla endoskopická chirurgie pro-

proLékaře.cz | 28.4.2026

váděna pouze dvouručně (operující byl jeden lékař, který jednou rukou držel endoskop a jednou rukou operoval), což umožňuje provedení prosté dekompresе očnice či provedení probatorní excize u jednodušších operací. U operací nádorů, zejména pak intrakonálně uložených, se bez čtyřručního přístupu za využití klasické mikrochirurgické techniky nelze obejít. S výhodou lze využít zkušeností s touto technikou z operací v oblasti báze lební a nitrolebí (např. hypofýz), která je standardně čtyřručně prováděna.

Naše zkušenosti ukazují, že využití „čtyřruční endoskopické chirurgie" je nezbytnou podmínkou k úspěšnému řešení nádorových lézí v oblasti očnice a výhodu je, pokud tuto chirurgii provádí tým se zkušenostmi z jiných oblastí chirurgie lební báze.

Určitým problémem je tangenciální přístup k operované patologii (úhel přístupu k patologii je velmi ostrý), což stěžuje přehlednost a manipulaci s nástroji. Tento limit je možné obejít přístupem transseptálním, kdy po provedení okénka v septu můžeme k lézi přistoupit z kontralaterální nosní dutiny.

Nezanedbatelnou výhodou endoskopické techniky je možnost přiblížení se k patologii a také možnost využití úhlových optik. Endoskopický přístup může být samozřejmě využit i v kombinaci se standardními zevními přístupy.

Zevní přístupy sice umožňují přímou expozici nádoru, jsou však zatíženy signifikantně vyšší morbiditou.

Transnazální endoskopické přístupy mohou nabídnout výhody ve srovnání se standardními otevřenými přístupy. Je však nutné disponovat speciálním vybavením (vrtačky sací koagulace apod.) a stejně nezanedbatelné jsou zkušenosti operačního týmu (2).

ZÁVĚR

Využití transnazální endoskopické techniky v řešení patologie očnice umožňuje zlepšení přehledu a manipulace zejména v oblasti hrotu očnice při zachování minimální morbidity. Endoskopický transnazální přístup je výhodný zejména při řešení extrakonálních lézí, lokalizovaných mediálně, chirurgický přístup k lézím intrakonálním je obtížnější, nicméně, lze jej ve vhodných případech také použít.

LITERATURA

1. **Tsirbas, A., Kazim, M., Close, L.:** Endoscopic Approach to Orbital Apex Lesions. Ophthal Plast Reconstr Surg, 2005; 21(4): 271–275.
2. **Stamm, A., Nogueira, JF.:** Orbital cavernous hemangioma: Transnasal endoscopic management. Otolaryngol head Neck Surg, 2009; 141: 794–795.
3. **Abuzayed, B., Tanriover N., Gazioglu N., et al.:** Endoscopic endonasal approach to the orbital apex and medial orbital wall: anatomic study and clinical applications. J Craniofac Surg, 2009; 20: 1594–1600.
4. **Otradovec, J.:** Volba chirurgického přístupu k orbitálním expanzím. Cesk Oftalmol, 1983; 39(3): 194–7.
5. **Otradovec, J.:** Orbitologie. Cesk Oftalmol 1983,39(2): 94–9.
6. **Šlapák, I.:** Endonazální přístup k abscesu orbity u dětí. Otorinolaryng a Foniat /Prague/, 1997; 46(2): 118–122.
7. **Šlapák, I.:** Chirurgická léčba primárních tumorů orbity. Otorinolaryng a Foniat /Prague/; 2008, 57(4): 206–209.
8. **Sethi, DS., Lau, DP.:** Endoscopic management of orbital apex lesions. Am J Rhinol, 1997; 11: 449–455.
9. **Herman, P., Lot, G., Silhouette, B., et al.:** Transnasal endoscopic removal of an orbital cavernoma. Ann Otol Rhinol Laryngál, 1999; 108: 147–150.
10. **Karaki, M., Kobayashi, R., Mori, N.:** Removal of an orbital apex hemangioma using an endoscopic transethmoidal approach: technical note. Neurosurgery, 2006; 59(suppl 1): 159–160.
11. **Yoshimura, K., Kubo, S., Yoneda, H., et al.:** Removal of a cavernous hemangioma in the orbital apex via the endoscopic transnasal approach: a case report. Minim Invasive Neurosurg 2010, 53:77-79.
12. **Castelnuovo, P., Dallan, I., Locatelli, D., et al.:** Endoscopic transnasal intraorbital surgery: our experience with 16 cases. Eur Arch Otorhinolaryngol, 2012; 269: 1929–1935.