

# Novinky v skríningu retinopatie prenatálnych detí. Naše skúsenosti s novinkami v odporúčaní pre skrínung retinopatie predčasne narodených detí

Tomčíková Dana, Prepiaková Zuzana, Bušányová Beata, Kostolná Barbora

Klinika detskej oftalmológie Národného ústavu detských chorôb a Lekárskej fakulty Univerzity Komenského, Bratislava



Doc. MUDr. Dana Tomčíková, PhD, MHA

Do redakcie doručeno dne: 27. 1. 2025

Přijato k publikaci dne: 5. 4. 2025

Publikováno on-line: 30. 5. 2025

*Autori práce prehlasujú, že vznik a téma odbornej práce nie sú v konflikte záujmov a práca nie je podporovaná žiadnou farmaceutickou firmou. Autori ďalej prehlasujú, že práca nebola zadaná inému časopisu, ani nebola inde publikovaná.*

Korešpondenčná adresa:

Klinika detskej oftalmológie NÚDCH- LFUK Bratislava

Limbová 1

833 40 Bratislava

Slovenská republika

E-mail: Dana.Tomcikova@nudch.eu

dtomcikova@gmail.com

## SÚHRN

Retinopatia predčasne narodených detí (ROP) je vždy vážne a zrak ohrozujúce ochorenie, jej liečiteľné štádiá vyžadujú včasné rozpoznanie a adekvátnu liečbu. Preto je potrebné sa venovať zásadám skrínungu ROP aj jej rekurencií, ktoré sa vyskytujú častejšie s nastupujúcou intravitreálnou liečbou antirastovými faktormi (anti-VEGF). V práci hodnotíme rekurenciu ROP po primárnom ošetrení intravitreálne podávaným bevacizumabom, alebo ranibizumabom, jej početnosť a timing výskytu. Tiež sú diskutované pravidlá pre skrínung ROP, jej rekurencií a potreba dlhodobého sledovania detí s akoukoľvek formou ROP.

**Kľúčové slová:** skrínung ROP, rekurencia ROP, skrínung rekurencií ROP, intravitreálna liečba ROP, dispenzarizácia predčasne narodených detí s ROP

## SUMMARY

### New Features in Screening of Retinopathy of Prematurity. Our Experience with New Recommendations for Retinopathy of Prematurity Screening

Retinopathy of prematurity (ROP) is always a serious and sight-threatening condition, and its treatable stages require early detection and adequate treatment. It is necessary to focus on the principles of screening of ROP and recurrences thereof, which occur more often with the onset of intravitreal treatment using anti-vascular endothelial growth factor (anti-VEGF) agents. In this study, we evaluate the recurrence of ROP after primary treatment with intravitreally administered bevacizumab or ranibizumab, its frequency and timing of occurrence. Also discussed are the rules for screening of ROP, its recurrence and the need for long-term follow-up monitoring of children with any form of ROP.

**Key words:** ROP screening, recurrence of ROP, ROP recurrence screening, intravitreal treatment of ROP, follow-up monitoring of premature infants with ROP

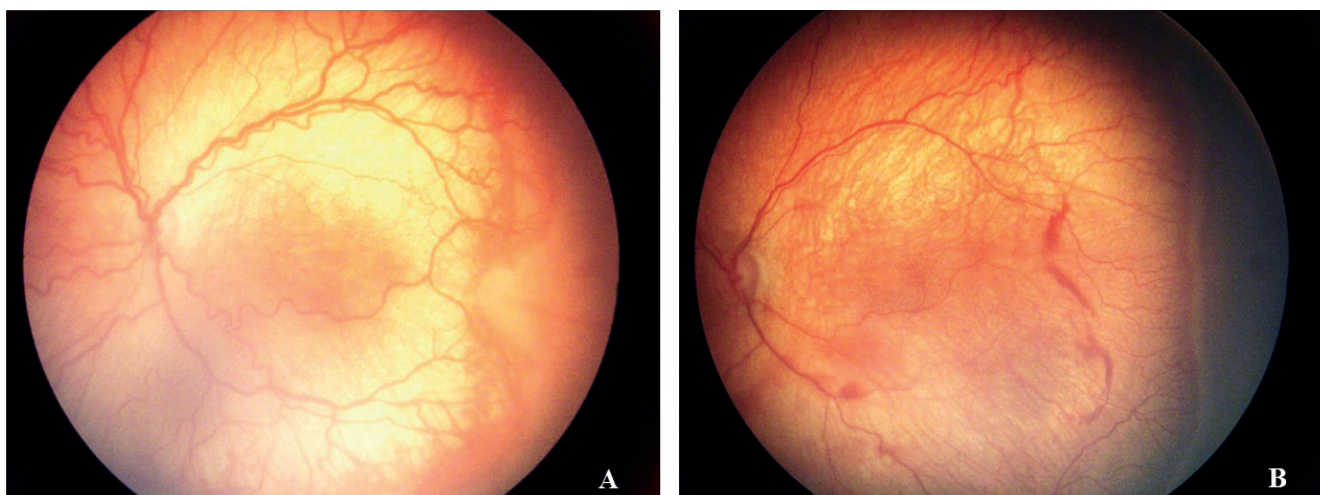
Čes. a slov. Oftal., 81, 2025, No. x, p.

## ÚVOD

Neskoré štádiá retinopatie predčasne narodených detí znamenajú vážne ohrozenie až stratu zraku na jednom, alebo aj na oboch očiach. Preto je extrémne dôležité zachytiť ochorenie včas a podať pacientovi správnu liečbu. S tým súvisí neustále zlepšovanie a doladovanie skrínungových kritérií pre primárny skrínung ROP, za účelom včasného zachytu ochorenia a zároveň minimalizácie záťaž pacienta nadbytočne častým vyšetrením. Esenciálny je tiež včasný zachyt a tým aj liečba rekurencií ROP. Častejší výskyt rekurencií priamo súvisí s rozvojom anti-VEGF liečby u detí s ROP.

## MATERIÁL A METODIKA

Do retrospektívnej štúdie sme zahrnuli pacientov s ROP, liečených na Klinike detskej oftalmológie LFUK NÚDCH Bratislava v rokoch 2019–2023, u ktorých bola ako primárna liečba použitá intravitreálna aplikácia anti-VEGF. Jednalo sa o 250 očí u 125 pacientov. Primárna intravitreálna liečba bevacizumabom bola realizovaná u 164 očí, intravitreálne podanie ranibizumabu sme použili u 86 očí. Zamerali sme sa na adekvátny zachyt rekurencií po intravitreálnej aplikácii. Obrázok 1. Pri potrebe liečby rekurencií sme použili buď opakované podanie toho istého antirastového faktora, alebo diódlaserkoaguláciu (DLK). Pri podávaní



**Obrázok 1.** Agresívna ROP: (A) pred podaním intravitreálnej liečby anti-VEGF, (B) recidíva 6 týždňov po aplikácii

opakovanej intravitreálnej liečby sme použili rovnaký medikament z dôvodu platnej legislatívy v Slovenskej republike. Potrebu opakovaného ošetrenia a postkoncepčný vek v čase potreby ošetrenia rekurencie ROP sme hodnotili základnými štatistickými metódami (medián, percento). Práca obsahuje aktualizovaný prehľad literatúry s doporučeniami k primárnemu i sekundárnemu skríningu ROP.

## VÝSLEDKY

Osobitne sme hodnotili pacientov liečených bevacizumabom a ranibizumabom. Pri primárnej liečbe bevacizumabom bola doplnková liečba vykonaná u 32% očí (164 očí, roky 2019–2022), priemerne v 41. postkoncepčnom týždni (pkt).

Ranibizumab sme v liečbe používali od roku 2022. Doplnujúca liečba bola potrebná u 46 % očí. Bola indikovaná u našich pacientov priemerne v 43,3 pkt, najčastejšie medzi 40.–50. týždňom. Najneskôr sme recidívu pozorovali v 56. pkt, (jednotlivé neskoré prípady boli 52., 53., 54., 56. a 58. pkt).

K recidívam dochádzalo častejšie u detí v zlom klinickom stave, na kyslíkovej liečbe, s malými hmotnostnými prírastkami, alebo po opakovaných operáciách. Pre porovnanie doplnujúca liečba po paint (konfluujúca) DLK za roky 2008–2009 bola 6,7 %. Hodnotených bolo 120 očí. Výsledky sú prehľadne uvedené v Tabuľke 1.

## DISKUSIA

Podľa odporúčaní American Academy of Pediatrics 2013 [1] a poslednej revízie v 2019 [2] sa doporučuje primárny skrínig ROP podľa nasledovných kritérií:

- nízka pôrodná hmotnosť – pod 1500 g;
- gestačný vek (30 týždňov a menej).

Pôrodná hmotnosť medzi 1500 a 2000 g a gestačný vek nad 30 týždňov pri prítomnosti rizikových faktorov, ktoré súvisia s kolísaním hladiny pO<sub>2</sub> v krvi. Podľa G-ROP study [3], boli stanovené nové kritériá, ktoré ponechávajú hraničnú pôrodnú hmotnosť 1500 g. Hraničný gestačný týždeň (gt) je uvádzaný 28. gt. Tieto kritériá majú 6 položiek. Okrem hmotnosti a gestačného týždňa zahŕňajú 3 postnatálne merania s nízkym váhovým prírastkom dieťaťa alebo prítomnosť hydrocefalu. Podľa štúdie tieto kritériá boli 100% senzitivne a znížili počet vyšetrení o 32,5 %. Zatiaľ ešte nie sú zahrnuté v odporúčaní American Academy of Ophthalmology (AAO). Vyšetrenie očného pozadia sa realizuje podľa indikácie neonatológa, pričom pri vyšetrení najmenších rizikových detí je vhodná tiež jeho prítomnosť, vzhľadom na možné celkové komplikácie počas vyšetrenia (zástava dýchania, bradykardia). Treba pripomenúť, že výskyt ROP úzko koreluje s pre a postnatálnou starostlivosťou o predčasne narodené deti. Preto tieto kritériá môžu, resp. musia byť upravované podľa skúseností jednotlivých krajín. V Slovenskej republike je posunutý gestačný vek na 32 týždňov, hmotnosť ostáva

**Tabuľka 1.** Výskyt rekurencií ROP v % a podľa pkt\* pri jednotlivých modalitách liečby

Typ primárneho ošetrenia	Počet očí	Obdobie	Procento rekurencií	Priemerný pkt v čase výskytu rekurencie
Bevacizumab	164	2019–2022	32 %	41. pkt
Ranibizumab	86	2022–2023	46 %	43,3. pkt
Paint DLK**	120	2008–2009	6,7 %	nehodnotené

\* pkt – postkoncepčný týždeň

\*\* Paint (konfluujúca) DLK – diódlaserkagulácia

**Tabuľka 2.** Timing prvého očnéo vyšetrenia u prematúrnych detí – adaptované podľa odporúčaní American Academy of Pediatrics 2019 [6], doplnené o odporúčania platné vo Veľkej Británii 2022 [12]

Gestačný vek pri narodení (týždne)	Postkoncepčný vek (týždne)	Chronologický-postnatálny vek (týždne)
22	31	9, (zvážiť skoršie vyšetrenie podľa klinického stavu)
23	31	8, (zvážiť skoršie vyšetrenie podľa klinického stavu)
24	31	7
25	31	6
26	31	5
27	31	4
28	32	4
29	33	4
30	34	4
>30 s prítomnosťou rizikových faktorov	34	4
31 (hmotnosť pod 1500 g)	35	4
32 (hmotnosť pod 1500 g)	36	4
33 (hmotnosť pod 1500 g)	36	3
34 (hmotnosť pod 1500 g)	36	2
35 (hmotnosť pod 1500 g)	36	1

**Tabuľka 3.** Termíny kontrol (podľa nálezu na sietnici) podľa odporúčaní American Academy of Pediatrics 2019 [2]

Odporúčaný interval kontrolných vyšetrení (týždne)	Štádium ROP
1 týždeň a menej	<b>Zóna I :</b> imatúrna vaskularizácia, ROP v štádiu 1 alebo 2 <b>Posteriórna zóna II:</b> imatúrna vaskularizácia bez ROP <b>Suspektná A-ROP</b>
1–2 týždne	<b>Zóna I:</b> nerovnomerne regredujúca ROP <b>Posteriórna zóna II:</b> imatúrna vaskularizácia bez ROP <b>Zóna II:</b> ROP v 2. štádiu
2 týždne	<b>Zóna II:</b> imatúrna vaskularizácia bez ROP ROP 1. štádium Nerovnomerná regresia ROP
2–3 týždne	<b>Zóna II:</b> ROP v regresii <b>Zóna III:</b> 1. alebo 2. štádium ROP

ROP – retinopatia predčasne narodených detí, A-ROP – agresívna ROP

1500 g. Vyšetrenie má vykonávať erudovaný oftalmológ, s dostatočnými skúsenosťami a znalosťami v identifikácii lokalizácie a štádia ROP podľa medzinárodnej klasifikácie ROP (International Committee for the Classification of Retinopathy of Prematurity) [2–6]. Vyšetruje sa v maximálnej mydriáze, topickej anestézii, nepriamym oftalmoskopom s použitím rozvierača a háčika na sklerálnu indentáciu, pričom počas vyšetrenia je potrebná imobilizácia dieťaťa. Pri aplikácii kvapiek, obzvlášť Phenylephrin gtt je potrebné zatlačiť na slzný bod na zníženie systémovej absorpcie liekov a ich nežiadúcich účinkov (tachykardia, systémová hypertenzia, paralytický ileus). Na minimalizáciu dyskomfortu a bolesti používame lokálne anestetikum a je možné podanie jedného ml 25% glukózy orálne 2 minúty pred oftalmologickým vyšetrením [7]. Štádium ROP, ktoré je indikované na liečbu sa vyvíja najčastejšie v období medzi 34. a 37. postkoncepčným týždňom, pričom u veľmi nezrelých detí sa retinopatia vyvíja neskôr, priemerne medzi 10.–12. postnatálnym týždňom.

U zrelších detí vzniká skôr, medzi 5.–7. postnatálnym týždňom. Preto prvé vyšetrenie indikujeme vzhľadom na gestačný vek pri narodení (Tabuľka 2).

Termíny nasledujúcich vyšetrení sú doporučené vyšetrujúcim oftalmológom podľa stavu vaskularizácie a nálezu na sietnici podľa medzinárodnej klasifikácie a celkového klinického stavu dieťaťa. Podľa AAO sú odporúčané nasledovné intervaly (Tabuľka 3):

Ošetrenie pri diagnostikovaní 1. typu ROP je potrebné vykonať do 48–72 hodín. Pri prítomnosti plus (pre-plus) formy ochorenia v zóne I alebo II v závislosti od nálezu je potrebné zvažovať skôr indikáciu na liečbu ako ďalšie sledovanie. U nejednoznačného nálezu, pri prítomnosti pre- plus formy, u rizikových detí s nestabilným klinickým stavom a u menej skúseného vyšetrujúceho je vhodné indikovať vyšetrenie skôr. Pri rozhodovaní sa o ďalšom sledovaní resp. odoslaní na liečbu je potrebné zvažovať aj čas, ktorý je potrebný na transport dieťaťa na špecializované pracovisko. Treba dávať pozor na pokračovanie

oftalmologického sledovanie pacienta pri preklade dieťaťa na iné oddelenie a pri prepustení domov. Termín nasledujúceho vyšetrenia musí byť písomne určený a rodič musí byť poučený o riziku straty zraku pri nedodržaní termínu kontroly.

Ukončenie skríningových vyšetrení akútnej retinopatie nedonosených detí je možné v závislosti od veku a nálezu na sietnici ak:

- Je sietnica plne vaskularizovaná.
- Vaskularizácia siaha do z. III bez predchádzajúcej ROP v z. I alebo II. (môže vyžadovať potvrdzujúce vyšetrenie vo veku < 35. pkt).
- Vo veku = 45. pkt bez predchádzajúcej ROP 1. typu (predtým 50. pkt).
- Po predchádzajúcej liečbe anti-VEGF sledovať minimálne do 65. pkt, obzvlášť medzi 45.–55. pkt.
- ROP plne regredovala a nie je prítomné žiadne abnormálne vaskulárne tkanivo, ktoré môže viesť k reaktivácii ROP [2].

Podľa našich výsledkov sme rekurenciu ROP po monoterapii anti-VEGF zaznamenali priemerne v 41. pkt (bevacizumab) a 43,3. pkt (ranibizumab). Najčastejšie to bolo medzi 40.–50. týždňom, čo zodpovedá v literatúre najčastejšie udávaným dátam. Reaktivácia bola zaznamenaná s maximom po 8 týždňoch od primárnej liečby [8]. K recidívam dochádzalo častejšie u detí v zlom klinickom stave, na kyslíkovej liečbe, po opakovaných operáciách, s nedostatočnými hmotnostnými prírastkami. Čo sa týka početnosti recidív, vyskytli sa v našom súbore v 32 % (bevacizumab), resp. 46 % (ranibizumab). Podľa štúdie Firefly bola doplňujúca liečba pri primárnom ošetrovaní ranibizumabom potrebná v 22,6 % [9]. Pacienti liečení ranibizumabom mali v niektorých štúdiách vyššie percento opakovanej liečby (58 %), oproti pacientom, liečeným bevacizumabom (37 %), špeciálne vyššími dávkami (0,3–1,25 mg) [8,10].

Vzhľadom na možnosť rekurencií pri monoterapii intravitreálne aplikovanými anti-VEGF preparátmi (na Slovensku je momentálne schválený preparát Lucentis a Eylea), je indikované pravidelné sledovanie každé 1–2 týždne, až do ukončenia vaskularizácie sietnice. Presné kritériá ukončenia sekundárneho skríningu sú uvedené vyššie.

Avaskulárna periféria sietnice sa vyskytuje až v 81 % po akejkolvek ROP, v 22 % býva výskyt fibrovaskulárneho tkaniva v periférii po 1. štádiu ROP a až 100 % po 3. štádiu ROP [11]. U detí po akejkolvek forme ROP je častejší výskyt hemoragií, amócie sietnice, myopie, anizometropie, amblyopie, strabizmu, atrofie terča zrakového nervu. Vzhľadom na vyššiu pravdepodobnosť rozvoja neskorších očných komplikácií prematurity u detí, ktoré boli zahrnuté do skríningu ROP, deti ostávajú v dispenzarizácii oftalmológa a je potrebné v tomto zmysle informovať rodiča. Následné oftalmologické sledovanie prematúrnych detí je doporučené:

Deti bez ROP a po spontánnej regresii ROP:

- 1. vyšetrenie okolo 1. roku korigovaného veku;
- 2. vyšetrenie medzi 24–30 mesiacom;
- 3. vyšetrenie pred začatím školskej dochádzky.

Častejšie kontroly indikujeme v závislosti od objektívneho nálezu.

Deti po regresii ROP liečbe:

- každé 3 mesiace počas 1. roku;
- každých 6 mesiacov do 6. roku alebo podľa objektívneho nálezu;
- dlhodobá dispenzarizácia 1x ročne, je potrebné poučiť rodiča o riziku amócie a samokontrole doma.

## ZÁVER

V našej štúdii došlo k recidíve ROP po primárnom ošetrovaní bevacizumabom v 41. pkt, u 32 % pacientov. Po ranibizumabe to bolo v 46,6 %, v priemere v 43,3 pkt. Po primárnom laserovom ošetrovaní bolo percento recidív najnižšie. Len 6,7 % očí vyžadovalo doplňujúcu liečbu pre nedostatočný efekt liečby. Vzhľadom na možnosť rekurencií pri monoterapii intravitreálne aplikovanými anti-VEGF preparátmi je indikované pravidelné sledovanie pacienta každé 1–2 týždne, až do ukončenia vaskularizácie sietnice, minimálne do 65. pkt. Doteraz platné medzinárodné skríningové kritériá pre primárny skríning a skríning rekurencií neboli zatiaľ podstatne modifikované. V našej štúdii sme nezaznamenali prípad zlyhania primárneho skríningu, či skríningu rekurencií. V našich podmienkach sa neukázala potreba ich zmeny.

## LITERATÚRA

1. Fierson WM, et al. Screening Examination of Premature Infants for Retinopathy of Prematurity. *Pediatrics* 2013;131(1):189-195.
2. Fierson WM, American Academy of Pediatrics Section on Ophthalmology, American Academy of Ophthalmology, American Association for Pediatric Ophthalmology and Strabismus, American Association of Certified Orthoptists. Screening Examination of Premature Infants for Retinopathy of Prematurity. *Pediatrics*. 2018;142(6):e20183061.
3. Binenbaum G, Tomlinson LA, de Alba Campomanes AG, et al. Validation of the Postnatal Growth and Retinopathy of Prematurity Screening Criteria. *JAMA Ophthalmol*. 2020;138(1):31-37.
4. Early Treatment for Retinopathy of Prematurity Cooperative Group. Revised indications for the treatment of retinopathy of prematurity: results of the early treatment for retinopathy of prematurity randomized trial. *Arch Ophthalmol*, 2003;121(12):1684-1694.
5. International Committee for the Classification of Retinopathy of Prematurity. The International Classification of Retinopathy of Prematurity revisited. *Arch Ophthalmol*. 2005; 123(7):991-999.
6. The Committee for the Classification of Retinopathy of Prematurity. An international classification of retinopathy of prematurity. *Arch Ophthalmol*. 1984;102:1130-1134.
7. Costa MCD, Eckert GU, Fortes BGB, et al. Oral glucose for pain relief during examination for retinopathy of prematurity: a masked randomized clinical trial. *Clinics*. 2013;68(2):199-204.
8. Lyu J, Zhang Q, Chen CL, et al. Recurrence of Retinopathy of Prematurity After Intravitreal Ranibizumab Monotherapy: Timing and Risk Factors. *Invest Ophthalmol Vis Sci*. 2017;58(3):1719-1725.
9. Stahl A, Sukgen EA, Wu WC, Lepore D, Nakanishi H, Mazela J, et al., FIREFLY Study Group. Effect of Intravitreal Aflibercept vs Laser Photocoagulation on Treatment Success of Retinopathy

- of Prematurity. The FIREFLEYE Randomized Clinical Trial. *JAMA*. 2022;328(4):348-359.
10. Patel N, Acaba-Berrocal L, Hoyek S, et al. Comparison in retreatments between bevacizumab and ranibizumab intravitreal injections for retinopathy of prematurity. A multicenter study. *Ophthalmology*. 2023;130(4):373-378.
11. Ness P, Andaluz-Scher L, Leverant R, et al. Characteristics of spontaneously regressed retinopathy of prematurity at termination of acute retinal screening examinations using a novel grading system, *J Pediatr Ophthalmol Strabismus*. 2023;60(5):359-364.
12. Wilkinson AR, Adams GGW, Fleck BW, Nieto-Hernandez R. Guideline Development Groups (GDG) of the Royal College of Paediatrics and Child Health (RCPCH) and the Royal College of Ophthalmologists (RCOphth). UK screening and treatment of retinopathy of prematurity Updated 2022 Guidelines. *Early Hum Dev*. 2023;Mar;177-178. doi: 10.1016/j.earlhumdev.2023.105715