

# DIAGNOSTIKA DRÚZOVÉ PAPILY U DĚTÍ POMOCÍ SWEPT SOURCE OCT

Danišová J., Fric E.

Oční oddělení Nemocnice Kyjov

*Autoři práce prohlašují, že vznik i téma odborného sdělení a jeho zveřejnění není ve střetu zájmů a není podpořeno žádnou farmaceutickou firmou. Práce nebyla zadána jinému časopisu ani jinde otištěna, s výjimkou kongresových abstrakt a doporučených postupů.*

Do redakce doručeno dne: 2. 11. 2020

Přijato k publikaci dne: 22. 1. 2021



MUDr. Jana Danišová  
Oční oddělení Nemocnice Kyjov  
Strážovská 1247/22  
697 01 Kyjov  
E-mail: mudrjanadanisova@gmail.com

## SOUHRN

**Cíl:** Cílem této retrospektivní studie je porovnání dvou metod v zobrazování drúzové papily u dětských pacientů – nové swept source OCT (SS-OCT) technologie a B-scan ultrasonografie, považované za zlatý standard v diagnostice drúzové papily, a porovnání tloušťky peripapilární vrstvy nervových vláken (pRNFL) u očí s hlubokými drúzami terče a kontrolním souborem.

**Metodika:** Do našeho souboru jsme zahrnuli celkem 14 očí 8 dětských pacientů s drúzovou papilou, u kterých byla potvrzena drúza pomocí B-scan ultrasonografie a/nebo swept source OCT. Následně jsme porovnali senzitivitu těchto dvou vyšetření. Dále jsme porovnali průměrnou tloušťku pRNFL a pRNFL v jednotlivých kvadrantech terče ZN u našeho a kontrolního souboru. V hodnocení byly použity dvě statistické metody – Mann-Whitney a Kruskal-Wallis test.

**Výsledky:** Nezjistili jsme statisticky významný rozdíl mezi SS-OCT a ultrasonografií v diagnostice drúzové papily. Průměrná tloušťka pRNFL ve skupině očí s drúzovou papilou byla  $135,29 \pm SD 31,2 \mu m$ , tzn. v průměru o 24,15 % vyšší než u kontrolní skupiny. Výsledek je statisticky signifikantní ( $p = 0,00214$ ;  $p = 0,00207$ ). V porovnání s kontrolním souborem, byla u drúzové papily zjištěna vyšší tloušťka pRNFL v temporálním kvadrantu ( $p = 0,0001$ ;  $p = 0,0001$ ), horním kvadrantu ( $p = 0,03486$ ;  $p = 0,03361$ ) a dolním kvadrantu ( $p = 0,00652$ ;  $p = 0,00627$ ). Rozdíl nebyl statisticky signifikantní v nasálním kvadrantu ( $p = 0,09692$ ;  $p = 0,0947$ ).

**Závěr:** Swept source OCT je slibným novým „zlatým standardem“ v diagnostice drúzové papily u dětí. Zvýšená tloušťka pRNFL nemusí vždy znamenat městnání z vyššího nitrolebního tlaku, městnavou papilu lze od drúzové nejlépe odlišit přímým průkazem drúz v terči zrakového nervu na OCT snímcích.

**Klíčová slova:** Drúzová papila, swept source OCT, RNFL, ultrasonografie

## SUMMARY

## DIAGNOSTICS OF OPTIC DISC DRUSEN IN CHILDREN WITH SWEPT SOURCE OCT IMAGING

**Aim:** The aim of this retrospective study is to compare two methods of optic disc drusen imaging in pediatric patients – new swept source OCT technology with the B-scan ultrasonography, which has been assumed to be a gold standard in diagnosing optic disc drusen, and to compare pRNFL thickness in children with optic disc drusen and control group.

**Methods:** 14 eyes of 8 pediatric patients in whom optic disc drusen were confirmed by either B-scan ultrasonography, or swept-source OCT, were included in the study. We compared the sensitivity of these two imaging methods. Then we compared an average pRNFL thickness and pRNFL thickness in all four quadrants of our study group with the control group. Two statistical methods were used in data analysis – Mann-Whitney a Kruskal-Wallis test.

**Results:** The difference between SS-OCT and B-scan ultrasonography was not statistically significant in diagnosing optic disc drusen. Average pRNFL thickness was  $135.29 \pm SD 31.2 \mu m$  in eyes with optic disc drusen, which is 24.15 % higher than in control group ( $p = 0.00214$ ;  $p = 0.00207$ ). pRNFL thickness of temporal ( $p = 0.0001$ ;  $p = 0.0001$ ), superior ( $p = 0.03486$ ;  $p = 0.03361$ ) and inferior ( $p = 0.00652$ ;  $p = 0.00627$ ) quadrant was statistically significantly higher in comparison with healthy controls, whereas the difference of pRNFL thickness in nasal quadrant was not statistically significant between the study and control group ( $p = 0.09692$ ;  $p = 0.0947$ ).

**Conclusion:** Swept source OCT is a promising new "gold standard" in optic disc drusen diagnostics in pediatric patients. An increase in pRNFL thickness values does not always confirm papilloedema as optic disc drusen may be the cause. Direct visualisation of optic disc drusen by swept source OCT can aid in differentiation from true papilloedema.

**Key words:** Optic disc drusen, swept source OCT, RNFL, ultrasonography

Čes. a slov. Oftal., 77, 2021, No. 2, p. 80–86

## ÚVOD

Drúzy terče zrakového nervu (ZN) jsou sférická acelulární hyalinní depozita umístěná v prelaminární části terče ZN s tendencí ke kalcifikaci. Drúzová papila je asociována s drob-

ným terčem a úzkým sklerálním kanálem. Předpokládá se, že drúzy vznikají následkem poruchy axoplazmatického toku nadměrným hromaděním kalcifikovaných mitochondrií.

Klinická prevalence je obdobná u dospělých i u dětí a pohybuje se v rozmezí od 0,3 % do 0,5 %, na základě če-

hož se předpokládá vznik drúz již v raném dětství [1,2,3]. The Copenhagen Child Cohort 2000 Eye Study odhalila pomocí vyšetření EDI-OCT výskyt drúzové papily u 1 % dětí ve věku 11–12 let [4]. Až desetinásobně zvýšená prevalence drúz u příbuzných svědčí pro vliv genetiky v patogenezi. Převažuje autozomálně dominantní dědičnost s neúplnou penetrací [1,2,3,5,6]. Dle histologických studií je prevalence vyšší, až 1,7–2 % populace [7,8]. Výskyt drúz papily zrakového nervu je u asijské a africké populace výrazně méně častý než u bílé rasy [1,3].

Drúzová papila je obvykle náhodným nálezem při oftalmoskopickém vyšetření a pacient bývá většinou zcela asymptomatický. U mnoha pacientů dochází ke klinicky němým výpadkům v zorném poli. Vzácně se drúzová papila projeví symptomy z těchto výpadků. Objevit se mohou i tzv. vteřinové obnubilace, které jsou pravděpodobně následkem přechodné ischemie způsobené kompresí drúzou. Drúzy papily ZN mohou být doprovázeny i cévními komplikacemi nebo vzácně makulárním edémem [9,10,11].

Drúzová papila ve velké většině případů u dětských pacientů iniciálně imituje edém ZN. Terč ZN se jeví nad niveau, okraje terče jsou neostře, zastřené. Drúzy jsou v terči zpočátku hluboce zanořené, a tak oftalmoskopicky neviditelné. S postupem času se drúzy pravděpodobně zvětšují, kalcifikují. U starších dětí mohou být patrné mírné nepravidelnosti převážně na nasální okraji terče, indikující zvětšující se hluboké drúzy, parciálně prominující do peripapilárního prostoru. Elevace terče poklesne nebo zcela vymizí, protažení vrstvy nervových vláken způsobí jeho nablédnutí, drúzy se zviditelní na povrchu [1,2,3].

Diferenciální diagnostika zduřelé papily je výzvou i pro zkušeného oftalmologa. Pro prosáknutí terče ZN při nitrolební hypertenzi se používá termín městnavá papila. Edém terče ZN mohou způsobit i další patologické stavy, např. intraokulární neuritida, přední ischemická neuropatie či zvýšený venózní tlak. Hluboké drúzy mohou imitovat počínající nebo chronickou městnavou papilu. Pro drúzovou i městnavou papilu je společné nepřesné ohraničení a prominence terče, mohou být přítomny výpadky v zorném poli. U obou klinických jednotek bývá dlouho ušetřena temporální část terče, a tedy i centrální zraková ostrost a barvocit. Mohou se objevit fotopsie a vteřinové obnubilace [1]. Existují i další stavy, které mohou imitovat edém papily, jakými jsou např. hypermetropická papila, tilted disc, fibrae medullares apod. Kovarik a kol. [12] ve své studii zjistili, že u 93 % dětí odeslaných k dětskému oftalmologovi s náhodným nálezem otoku zrakového nervu při biomikroskopii byla městnavá papila vyloučena. Důležitými kroky v diagnostice je získání podrobné anamnézy a důkladné vyšetření aferentních a eferentních funkcí zrakové dráhy. Autoři tvrdí, že pokud děti netrpí dalšími příznaky zvýšeného nitrolebního tlaku či poklesem vizu, není jejich došetřování urgentní. Nesprávný postup v diagnostice často vede ke zbytečnému a zatěžujícímu vyšetřování.

## Zobrazovací metody

Za zlatý standard pro diagnostiku drúzové papily je považována **ultrasonografie**. Drúza se zobrazí jako ovoidní hyperechogenní ložisko s akustickým stínem v oblasti terče ZN, které je viditelné i při nižších hladinách ultrazvukového signálu. B-scan zobrazí i kalcifikace neviditelné při oftalmoskopickém vyšetření. Výhodou ultrasonografie je vysoká senzitivita, rychlost, neinvazivita, relativně nízká cena vyšetření a nulová radiační zátěž. Nevýhodou je nízké rozlišení obrazu. Protože drúzy terče ZN u dětí jsou častěji drobné, hluboce uložené a méně kalcifikované, senzitivita ultrasonografie v diagnostice drúzové papily může být u dětí nižší než u dospělých [5].

**Optická koherenční tomografie (OCT)** přinesla revoluci v zobrazení očních struktur. Jedná se o rychlou, neinvazivní a neustále se rozvíjející vyšetřovací metodu, která umožňuje zobrazovat in vivo průřezové snímky za využití nízkokoherentního infračerveného záření. V roce 2008 byl představen modul EDI (Enhanced Depth Imaging) s vylepšeným zobrazením hloubky řezu, a to jednoduše, posunem bodu maximální senzitivity směrem k hlubokým tkáním – do oblasti skléry. Tímto posunem se však zhoršilo zobrazení sklivce. U EDI-OCT je tedy potřeba vybrat si vhodný mód na základě toho, chceme-li zobrazit spíše hluboké tkáně, či vitreoretinální rozhraní [7,13].

U nejnovější swept source technologie je použit laserový paprsek s laditelnou vlnovou délkou záření. Fotodetektořem je jednoduchá fotodioda, není třeba spektrometru ani řádkově-skenovací kamery. Výsledkem je vyšší rychlost skenování – SS-OCT přístroj je schopen nasnímat až 100 000 A-scanů za vteřinu. Užitím větší vlnové délky (1050 nm) dosahuje tato metoda hlubší penetrace do očních struktur, která není ovlivněna reflektivitou RPE a fotoreceptorů. Umožňuje zobrazit současně sklivec i hluboké tkáně [7,13,14,15]. Tato technologie umožňuje detailní zobrazení terče až k lamina cribrosa, který nemohl být dříve vizualizovaný jejich předchůdcem – SD-OCT. Diagnostické metody jako ultrasonografie a také např. CT se zaměřují na detekci signálu kalcifikace. OCT představuje slibnou nekontaktní metodu v diagnostice drúz, včetně těch nekalcifikovaných, drobných a hluboce uložených.

## Morfologie drúzy na OCT

V mnoha publikacích panuje neshoda, co se diagnostiky drúz na OCT týče. Od roku 2011 několik studií popsal na OCT snímcích drúzy jako hyperreflektivní ovoidní struktury lokalizované na nasální okraji terče zrakového nervu [5]. Dále se objevily publikace, kde byly drúzy popsány jako hyporeflektivní ovoidní ložiska s hyperreflektivním lemem. Začalo se předpokládat, že hyperreflektivní struktury jsou určité varianty anebo prekurzory drúz, neprokázala se ale korelace s histologickými nálezy drúz. V roce 2015 byla založena mezinárodní vědecká aliance The Optic Disc Drusen Studies (ODDS) Consortium [7,16]. Jejich prací je i doporučení pro OCT diagnostiku drúzové papily vydané v roce 2016. Dle tohoto doporučení, které respektujeme i v této práci, se drúza na OCT zob-



**Obrázek 1.** Hyperreflektivní ovoidní léze (anglicky peripapillary hyperreflective ovoid mass-like structure, zkráceně PHOMS) terče zrakového nervu u jednoho z našich pacientů. Toto ložisko by nemělo být označeno jako drúza

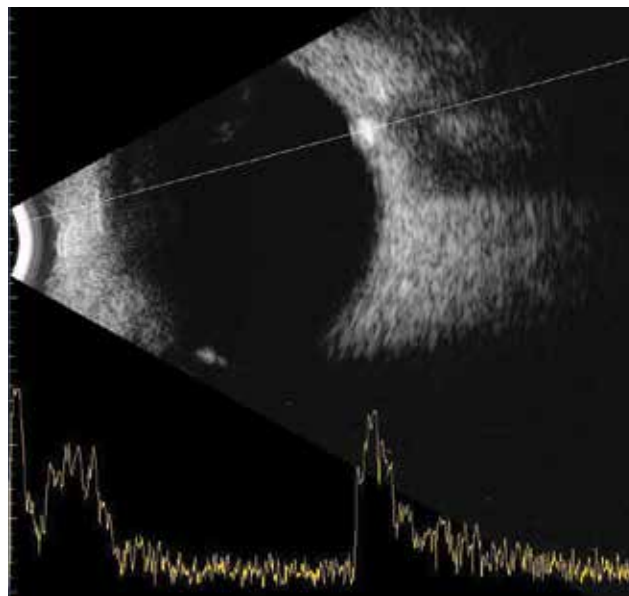
razuje jako oválná hyporeflektivní léze s hyperreflektivními okraji v prelaminárním prostoru. EDI-OCT a SS-OCT poskytla lepší rozlišení v porovnání se svými předchůdci a umožnila zobrazit dokonce zadní okraje drúzy. Podle těchto doporučení se dále předpokládá, že hyperreflektivní ložiska, takzvané PHOMS (peripapillary hyperreflective ovoid mass-like structures), jsou spíše nespecifickým OCT nálezem prelaminární peripapilární herniace a distenze axonů u variety optických neuropatií (Obrázek 1) a neměly by být na OCT označeny jako drúzy. PHOMS byly nalezeny u drúzové [17] i městnavé papily, u edému papil při neuritidě, u ischemických neuropatií, a dokonce i u vysoké myopie [7,16,18].

### RNFL u drúzové papily

Další nespornou výhodou OCT je měření tloušťky jednotlivých vrstev sítnice (RNFL). U drúzové papily se jedná speciálně o tloušťku vrstvy nervových vláken a komplexu gangliových buněk. Podle dostupných studií se zdá, že u hluboce uložených drúz, častěji u dětí, je tloušťka RNFL normální, až dokonce zvýšená, zatímco u povrchových drúz, zřejmě vlivem axonálního poškození, tloušťka RNFL klesá. Časným ukazatelem axonálního poškození může být i snížená tloušťka makulárního komplexu gangliových buněk, a to hlavně u hlubokých drúz, kde může být tloušťka RNFL díky otoku ještě v normě [7,18]. Podle Copenhagen Child Cohort 2000 Eye Study nebyl nalezen rozdíl v tloušťce RNFL u dětských očí s drúzovou papilou a u očí bez drúz [4]. Noval a kol. ve své studii popsal zesílení RNFL u hlubokých drúz u dětí oproti kontrolní skupině [19]. Malmqvist a kol. provedli studii na dospělých pacientech s drúzovou papilou a zjistili, že tloušťka RNFL je závislá na lokalizaci drúz. U povrchových drúz bylo přítomné snížení RNFL korelující s defekty v zorném poli, zatímco u hlubokých drúz nebylo protažení RNFL tak patrné [20]. Sato a kol. ve své práci také zjistili negativní korelaci mezi velikostí drúzy a tloušťkou RNFL. Nižší tloušťka RNFL byla zjištěna v nasální části terče, kde jsou drúzy lokalizovány častěji [21].

## SOUBOR A METODIKA

Do našeho souboru jsme zahrnuli výsledky z jednoho vyšetření celkem 14 očí 8 dětských pacientů s drúzovou papilou u kterých byla provedena diagnostika drúzové

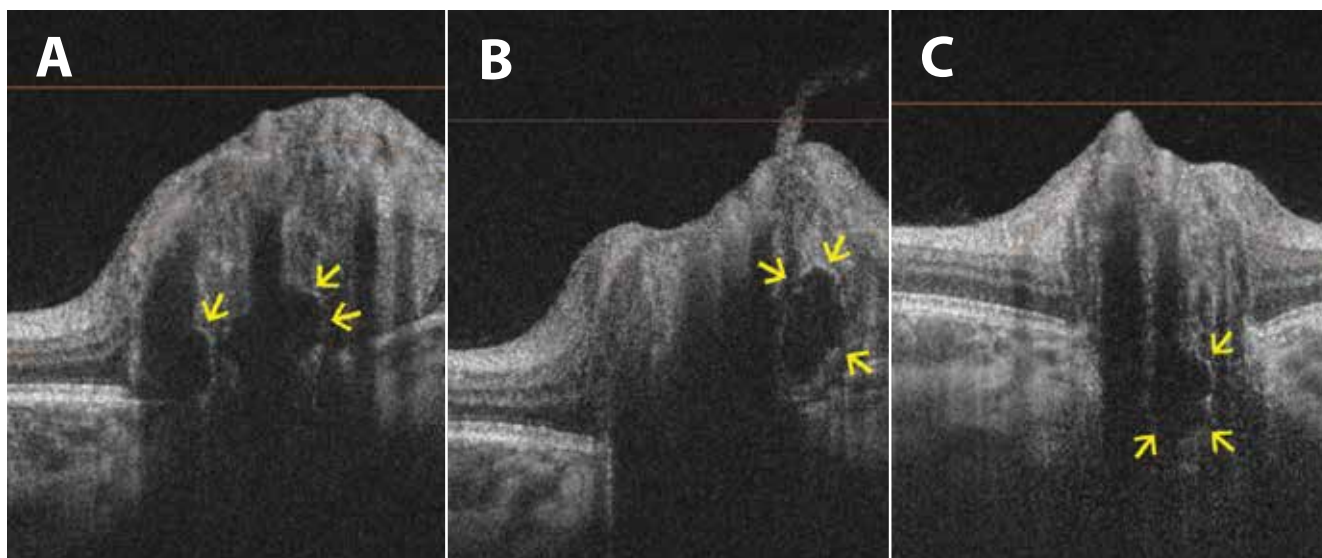


**Obrázek 2.** Na sonografickém snímku se zobrazuje drúza jako ložisková hyperechogenita v oblasti terče zrakového nervu

papily pomocí zobrazovacích metod B-scan ultrasonografie a SS-OCT, a byla potvrzena alespoň jednou z nich. Všichni pacienti z našeho souboru byli vyšetřeni na našem pracovišti v období od února 2018 do prosince 2019. Věk v čase diagnózy byl 4 až 14 let, průměrně 8 let. V souboru je 5 dívek a 3 chlapci. U dvou dětí byla drúzová papila jednostranným nálezem, u šesti dětí byla zjištěna bilaterálně. U všech pacientů bylo provedeno měření refrakce v cykloplegii, oftalmoskopické vyšetření fundu v arteficiální mydriáze, vyšetření nejlépe korigované centrální zrakové ostrosti na Snellenově optotypu, ultrasonografie a SS-OCT se zaměřením na kvalitativní zobrazení papily zrakového nervu a současně kvantitativní měření tloušťky peripapilární vrstvy nervových vláken. Podezření na diagnózu drúzové papily jsme získali na základě fundoskopického obrazu. U všech očí byl nalezen obraz zduřelé papily, oftalmoskopicky jasná drúza terče zrakového nervu nebyla viditelná ani u jednoho pacienta. Ultrasonografie očních bulbů byla provedena přístrojem Accutome B-scan (Keeler) vybaveným širokopásmovou 12MHz sondou. Proveden byl B-scan ke dvourozměrnému průřezovému zobrazení očního bulbu a zrakového nervu s cílem zachytit hyperechogenitu v oblasti terče ZN odpovídající drúze. Vyšetření u všech dětí bylo provedeno tak, aby signál nebyl alterován jeho přechodem přes čočku. Po identifikaci ložiskové hyperechogenity v oblasti terče ZN byl snímek přeložen A-scan cross-vectorem k orientačnímu zobrazení reflektivity (Obrázek 2). K zamezení falešně pozitivních výsledků byl signál snímku zeslaben, a i po tomto zeslabení signálu musela být hyperechogenita terče jasně rozpoznatelná.

U všech dětí jsme dále provedli OCT vyšetření papily zrakového nervu na přístroji Deep Range Imaging OCT Triton (Topcon). DRI OCT Triton je swept source zařízení, které využívá světelný zdroj o vlnové délce 1050 nm, rychlost skenování je 100 000 A-scanů za sekundu a jeho



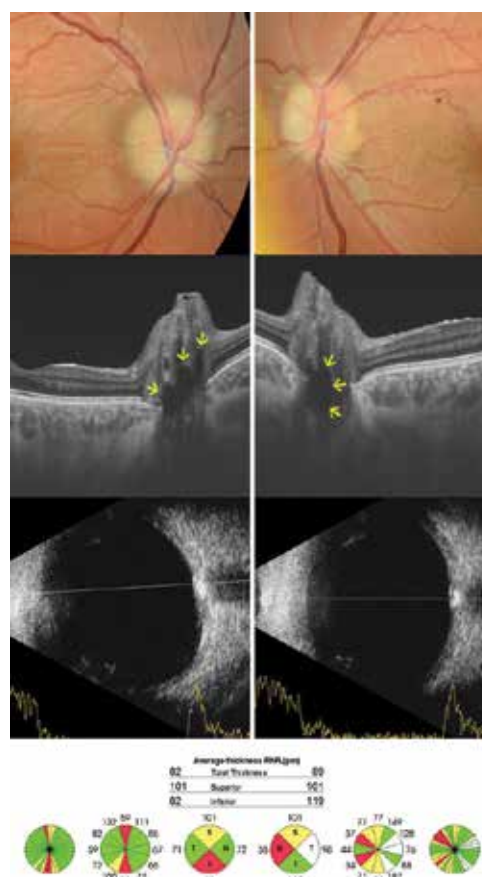


**Obrázek 3.** Lineární horizontální transpapilární swept source OCT skeny zobrazují v různých řezech drúzy terče zrakového nervu jako hyporefektivní ložiska s hyperrefektivním lemem

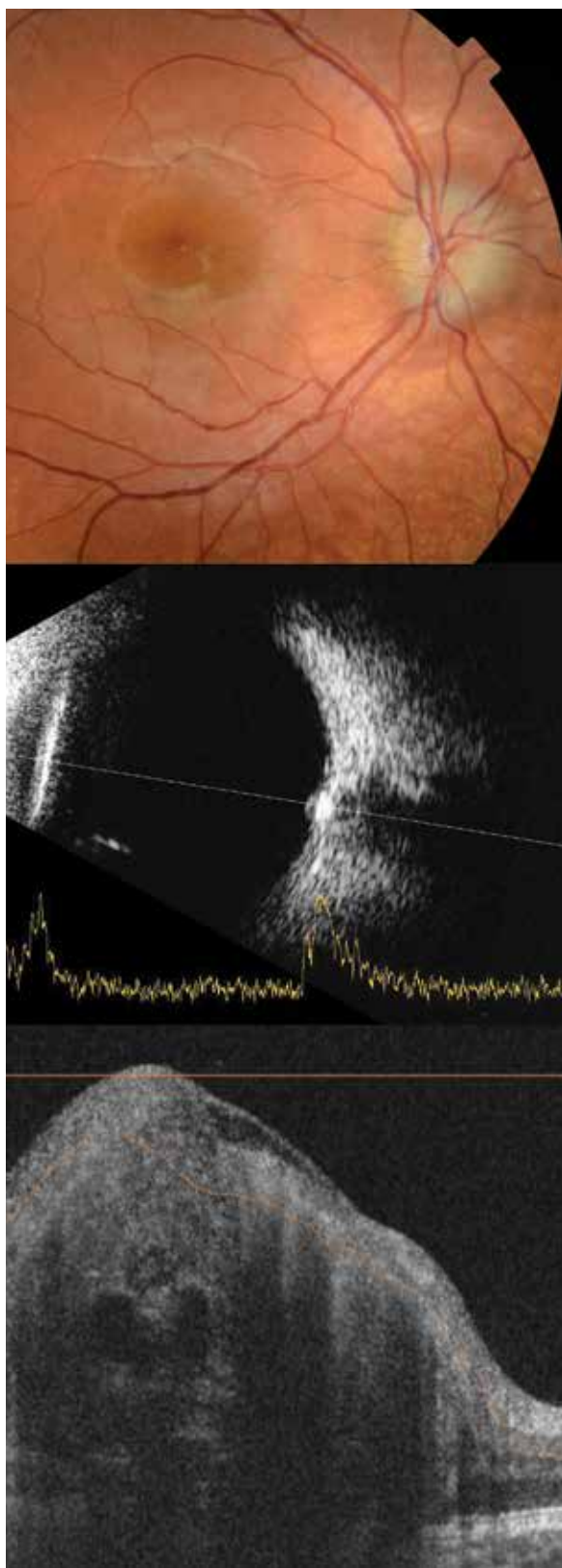
(A) Dvě hluboké drúzy a elevace terče zrakového nervu u 11leté pacientky. (B) Další drúzy na stejném oku, ale na jiném řezu. (C) Hluboká drúza u 5letého pacienta

axiální rozlišení je 8  $\mu\text{m}$ . Obsahuje eye-tracking systém a neviditelný skenovací paprsek, který omezuje nechtěné pohyby oka při vyšetření. Po přehlédnutí skenů jsme identifikovali drúzu jako hyporefektivní ovoidní ložisko s parciálními hyperrefektivními okraji. Příklady OCT snímků drúzových papil našich pacientů lze vidět na obrázku 3. Obrázek 4 a 5 ukazuje další příklady drúzové papily u našich pacientů jako kombinaci snímků fundoskopických, ultrazvukových a SS-OCT skenů.

Tloušťka peripapilární RNFL (dále pRNFL) s centrací na terč optického nervu byla měřena v 3D skenu terče 6,0 mm x 6,0 mm. Zaznamenána byla průměrná hodnota pRNFL v tomto skenu. Dále byla zaznamenána tloušťka pRNFL v horním (S), dolním (I), temporálním (T) a nasálním (N) kvadrantu. Vzhledem k tomu, že přístroj obsahuje normativní databázi, která zahrnuje měření u probandů nad 18 let, porovnali jsme náš studovaný soubor očí s drúzovou papilou s kontrolní skupinou, složenou z 32 očí 16 zdravých dětí ve věku od 3 do 15 let, průměrně 9 let. Do kontrolní skupiny bylo zařazeno 10 chlapců a 6 děvčat s fyziologickým nálezem na očním pozadí, s NKZO obou očí 5/5 a s naměřenou refrakcí v cykloplegii v rozsahu od -2,0D do +3,5D sférického ekvivalentu. Všichni pacienti ze studijní skupiny byli zcela asymptomatictí, nebyla u nich zjištěna cefalgie ani jiné neurologické příznaky. Přesto jsme 6 dětí odeslali na odborné neurologické vyšetření a 5 dětí jsme odeslali k vyšetření magnetické rezonance mozku vzhledem k možné koexistenci drúzové papily a zvýšeného intrakraniálního tlaku. U všech dětí byl nález fyziologický. Statisticky jsme zhodnotili pomocí chí-kvadrát testu senzitivitu ultrasonografie a SS-OCT vyšetření na hladině významnosti < 0,05. Dále jsme statisticky zhodnotili tloušťku pRNFL u očí s drúzovou papilou a tloušťku pRNFL u očí z kontrolní skupiny pomocí testů Mann-Whitney a Kruskal-Wallis na hladině významnosti < 0,05.



**Obrázek 4.** 14letý, nejstarší pacient v našem souboru. Fundoskopicky nález bilaterálního pseudoedému, terč má jemný paplor. Na lineárních horizontálních transpapilárních swept source OCT skenech jsou viditelná mnohočetná hyporefektivní ložiska odpovídající drúzám. Na ultrazvuku jsou typické hyperechoogenity papil zrakových nervů. Průměrná tloušťka peripapilární vrstvy nervových vláken je snižena



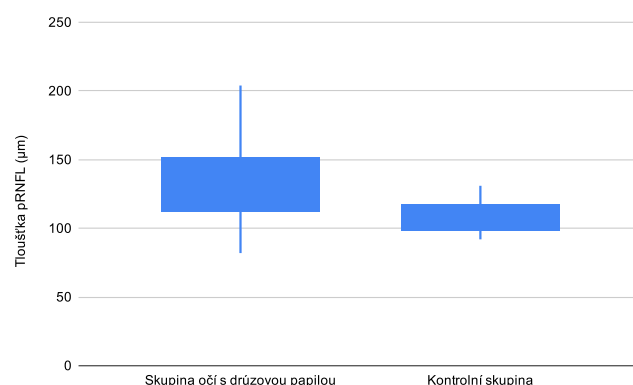
**Obrázek 5.** Foto očního pozadí pravého oka 8letého pacienta zobrazuje pseudoedém predominantně temporálně. Sonograficky hyperechogenita v oblasti papily zrakového nervu pravého oka, na swept source OCT skenu viditelné drobné mnohočetné drúzy jako ostře ohraničená hyporeflektivní ovoidní ložiska. Na OCT skenu jsou dále patrné cévy, které jsou hyporeflektivní s charakteristickým stínem

## VÝSLEDKY

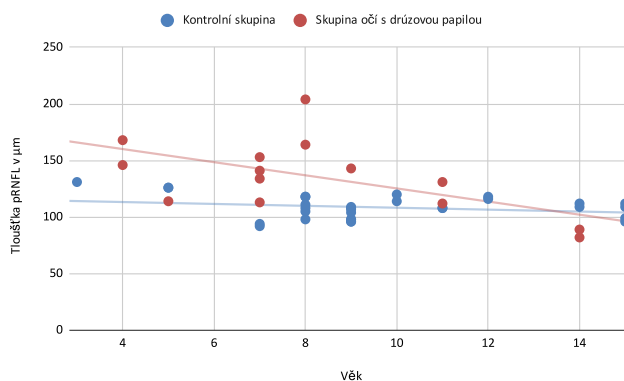
U 13 očí byla jasně prokázána drúza na papile ZN sonograficky, u 1 oka byl nález nejednoznačný – v oblasti terče ZN se suspektní drúzou se na sonografických snímcích nezobrazilo hyperechogenní ložisko přesvědčivě, tzn. po snížení signálů toto ložisko vymizelo. Pomocí SS-OCT byla drúza prokázána u 11 očí, z toho potvrzena u 1 oka, u kterého byl nález na ultrazvuku nejednoznačný, u 3 očí drúza nebyla na OCT snímku viditelná. Chí-kvadrát testem jsme nezjistili statisticky významný rozdíl mezi těmito dvěma metodami v diagnostice drúzové papily ( $p = 0,280087$ ).

Dále jsme u všech dětí vyhodnotili peripapilární tloušťku RNFL. Průměrná tloušťka pRNFL v kontrolní skupině byla  $108,97 \pm SD 10,0 \mu m$ . Průměrná tloušťka pRNFL ve skupině očí s drúzovou papilou byla  $135,29 \pm SD 31,2 \mu m$ , tzn. v průměru o 24,15 % vyšší (Graf 1). Index kvality OCT snímků ve skupině dětí s drúzovou papilou byl průměrně 60,93. Dále jsme změřili tloušťku pRNFL v jednotlivých kvadrantech – naměřené hodnoty zobrazuje tabulka 1.

Ve skupině s drúzovou papilou byla zaznamenána větší variabilita v tloušťce pRNFL, a to hlavně v dolním a horním kvadrantu.



**Graf 1.** Porovnání průměrné tloušťky peripapilární vrstvy nervových vláken (pRNFL) u skupiny očí s drúzovou papilou a kontrolní skupiny



**Graf 2.** Porovnání průměrné tloušťky peripapilární vrstvy nervových vláken (pRNFL) u očí s drúzovou papilou a u kontrolní skupiny vzhledem k věku

**Tabulka 1.** Hodnoty tloušťky peripapilární vrstvy nervových vláken (pRNFL) v  $\mu\text{m}$  u skupiny očí s drúzovou papilou a u kontrolní skupiny

	Průměrná tloušťka pRNFL	Tloušťka pRNFL v T segmentu	Tloušťka pRNFL v S segmentu	Tloušťka pRNFL v N segmentu	Tloušťka pRNFL v I segmentu
Skupina s drúzovou papilou	135,29 $\pm$ SD 31,2	105,21 $\pm$ SD 16,73	157,14 $\pm$ SD 40,29	85,14 $\pm$ SD 19,85	192,07 $\pm$ SD 58,2
Kontrolní skupina	108,97 $\pm$ SD 10,0	80,56 $\pm$ SD 14,69	135,06 $\pm$ SD 14,54	78,69 $\pm$ SD 11,02	142,28 $\pm$ SD 17,37

Pomocí 2 neparametrických testů – Mann-Whitney testu a Kruskal-Wallis testu – jsme se pokusili na hladině významnosti 0,05 potvrdit rozdíl mezi tloušťkou pRNFL skupiny s drúzovou papilou a tloušťkou pRNFL kontrolní skupiny. Průměrná tloušťka pRNFL je ve skupině očí s drúzovou papilou statisticky signifikantně vyšší než u kontrolní skupiny ( $p = 0,00214$ ;  $p = 0,00207$ ), což platí i pro tloušťku pRNFL měřenou v temporálním kvadrantu ( $p = 0,0001$ ;  $p = 0,0001$ ), horním kvadrantu ( $p = 0,03486$ ;  $p = 0,03361$ ) i dolním kvadrantu ( $p = 0,00652$ ;  $p = 0,00627$ ). Rozdíl nebyl statisticky signifikantní v nasálním kvadrantu ( $p = 0,09692$ ;  $p = 0,0947$ ).

Na grafu 2 lze demonstrovat vývoj tloušťky pRNFL u očí s drúzovou papilou vzhledem k věku. U mladších dětí je tloušťka pRNFL vyšší jako u kontrolní skupiny a s věkem klesá. U nejstaršího pacienta (14 let) je průměrná tloušťka pRNFL i tloušťka pRNFL v jednotlivých kvadrantech snižena oproti kontrolám ve stejném věku, co odpovídá axonální degeneraci.

## DISKUZE

Vliv drúz na tloušťku RNFL je popisován v mnoha publikacích. Protenčení RNFL představuje axonální degeneraci, která koreluje s defekty v zorném poli. Zjistilo se snížení tloušťky pRNFL u pacientů s povrchovými drúzy v porovnání s hlubokými [20]. Mnoho studií se snažilo pomocí OCT od sebe odlišit drúzy terče a městnavou papilu. Sarac a kol. ve své práci uvádí, že v diferenciální diagnostice může být užitečná právě tloušťka RNFL. Dle tohoto zjištění je tloušťka RNFL u drúzové papily stejná jako u kontrolní skupiny, zatímco městnavá papila se projevuje ztlustěním RNFL [22]. Kulkarani a kol. při porovnání dvou skupin pacientů – pacientů s drúzovou papilou a pacientů s městnavou papilou mírného stupně – zjistili, že není rozdíl v tloušťce RNFL mezi těmito dvěma skupinami. U pacientů s povrchovými drúzy se tloušťka RNFL ukázala jako spolehlivý marker v diferenciaci od městnavé papily, avšak u mladých pacientů a u dětí s hlubokými drúzy je tloušťka RNFL normální až větší [3,23], což se ukázalo i na našem souboru pacientů. Pouze na základě hodnot RNFL tedy nelze spolehlivě odlišit městnavou papilu od drúzové.

Vyšší hodnoty pRNFL u našich pacientů si vysvětlujeme výběrem vzorku. Do souboru byly zahrnuty děti s drúzovou papilou zachycené v dětské oční ambulanci na základě suspekce na městnavou papilu. S ohledem

na to, že všichni pacienti v našem souboru byli zcela asymptomatictí, u dále došetřovaných dětí byl negativní neurologický nález i nález na magnetické rezonanci a oftalmoskopický nález zůstal neměnný i s odstupem času na kontrolních vyšetřeních, lze předpokládat, že zvýšená tloušťka pRNFL se může vyskytovat u hlubokých drúz terče ZN u dětí. I nedávná histopatologická studie potvrzuje ztlustění RNFL u hlubokých drúz [8]. Studijní soubor jsme vzhledem k absenci normativní databáze pro dětské probandy v přístroji DRI OCT Triton porovnávali s kontrolní skupinou s věkovým průměrem 9 let. Naše referenční hodnota odpovídá referenčním hodnotám v literatuře [24,25].

Hodnoty tloušťky pRNFL vztažené k věku, který zobrazuje graf 2, odpovídají výsledkům v dostupných studiích – hluboké drúzy u dětí nezpůsobují pokles pRNFL, s věkem se drúzy stávají povrchovějšími a jejich působením dochází k axonálnímu poškození a poklesu pRNFL. Zajímavé by bylo zpracování vztahu tloušťky pRNFL u drúzové papily k věku pomocí lineární regresní analýzy, avšak limitací v této práci je malý vzorek pacientů vzhledem k nízké incidenci této diagnózy.

Studii drúzových papil pomocí SS-OCT zatím není mnoho a často obsahují malý vzorek pacientů [15,25]. Studie porovnávající SS-OCT s ultrasonografií v diagnostice drúz zatím nebyla publikována. Merchant a kol. zjistili, že EDI-OCT umožňuje zachyt drúz terče ZN lépe jako ultrasonografie [26]. V některých studiích jsou za drúzy terče ZN považovány tzv. PHOMS, proto nebyly výsledky těchto prací s našimi výsledky srovnány. Tyto léze by se měly odlišovat od drúz, protože nejsou autofluorescenční, nejsou viditelné na ultrazvuku a neodpovídají klinicky viditelným drúzám. Jejich původ zatím není zcela jasný a morfologicky spíše odpovídají axonální distenzi [3,8,16,27].

V této práci jsou SS-OCT a ultrasonografie v diagnostice drúzové papily relativně srovnatelné. Výhodou SS-OCT je vysoké rozlišení obrazu a možnost měření tloušťky RNFL. Absencí drúz na OCT skenech zatím nemůžeme zcela vyloučit drúzovou papilu a potvrdit městnání. Limitací SS-OCT jsou artefakty způsobené stíny cév a tkání terče ZN, pohybové artefakty a šum. Pokroky v OCT technologii nám do budoucna určitě přinesou lepší vizualizaci hlubokých struktur s ještě větším rozlišením, bez stínů a artefaktů, a tím nám mohou časem umožnit lepší odlišení drúzové papily od počínající nebo chronické městnavé papily.

Morfologii drúz a kvantitativních parametrů u našich pacientů s drúzovou papilou budeme pomocí SS-OCT sledovat i v dalších letech.



## ZÁVĚR

Obraz edematózního terče je u dětí relativně častým nálezem. Hluboké drúzy zrakového nervu jsou často nesprávně vyhodnocené jako počínající městnavá papila způsobená intrakraniální hypertenzí, a pacienti jsou vystavováni zbytečným, invazivním a v neposlední řadě velice nákladným vyšetřením. Sonografické vyšetření nemusí být u dětí vždy zcela jednoznačné. Zdá se, že pokroky ve vývoji technologie OCT mohou tuto zobrazovací metodu pozdvihnout na nový „zlatý standard“

v diagnostice a monitoringu hlubokých drúz terče zrakového nervu, jelikož se jedná o rychlé, neinvazivní vyšetření s vysokou senzitivitou, které umožňuje vysoké rozlišení obrazu a zahrnuje další funkce, jako je měření jednotlivých vrstev sítnice, které mohou být drúzami ovlivněny. Zvýšená tloušťka pRNFL nemusí vždy znamenat městnání. Při městnavé papile, drúzovou papilu lze nejlépe odlišit přímým průkazem drúz v terči zrakového nervu na OCT skenech papily. Je však dále potřeba myslet i na sice vzácnou, ale možnou, koexistenci drúzové a městnavé papily.

## LITERATURA

1. Brodsky MC. Pediatric Neuroophthalmology. 3rd ed. Rochester (USA): Springer; 2016. Chapter 3, The Swollen Optic Discs in Children; p.167-180.
2. Otrádovec J. Klinická neurooftalmologie. Praha (ČR): Grada; 2003. 504.
3. Palmer E, Gale J, Crowston JG, Wells AP. Optic Nerve Head Drusen: An Update. Neuroophthalmology. 2018 Apr 25;42(6):367-384.
4. Malmqvist L, Li XQ, Eckmann CL, et al. Optic Disc Drusen in Children: The Copenhagen Child Cohort 2000 Eye Study. J Neuroophthalmol. 2018 Jun;38(2):140-146.
5. Chang MY, Pineles SL. Optic disc drusen in children. Surv Ophthalmol. 2016 Nov-Dec;61(6):745-758.
6. Gerinec A. Detská oftalmológia. Bratislava (SR): Osveta; 2005. 592.
7. Fraser JA, Bursztyn LLC. Optical coherence tomography in optic disc drusen. Ann Eye Sci. 2020;5:5-5.
8. Skougaard M, Heegaard S, Malmqvist L, et al. Prevalence and histopathological signatures of optic disc drusen based on microscopy of 1713 enucleated eyes. Acta Ophthalmologica. 2020 Mar;98(2):195-200.
9. Štrofová H, Jarošová A. Drúzy papily zrakového nervu a jejich komplikace [Optic Disc Drusen and their Complications]. Česk Slov Oftalmol. 2016;72:298-308. Czech.
10. Čmelo J, Valášková J, Krásnik V. The optic nerve drusen and hemodynamics. Česk Slov Oftalmol. 2019;75(5):252-256. doi: 10.31348/2019/5/2
11. Beňová A, Kuthan P, Kousal B, et al. Příběh jedné papily [Story of the Papilla - a Case Report]. Česk Slov Oftalmol., 2015;71:116-121. Czech.
12. Kovarik JJ, Doshi PN, Collinge JE, Plager DA. Outcome of pediatric patients referred for papilledema. J AAPOS. 2015 Aug;19(4):344-348.
13. Silverman AL, Tatham AJ, Medeiros FA, Weinreb RN. Assessment of optic nerve head drusen using enhanced depth imaging and swept source optical coherence tomography. J Neuroophthalmol. 2014 Jun;34(2):198-205.
14. Cole ED, Duker JS. OCT Technology: Will We Be "Swept" Away? [Internet] Reviewofophthalmology.com 2021 [cited 16 January 2021]. Available from: <https://www.reviewofophthalmology.com/article/oct-technology-will-we-be-swept-away>
15. Miller AR, Roisman L, Zhang Q, et al. Comparison Between Spectral-Domain and Swept-Source Optical Coherence Tomography Angiographic Imaging of Choroidal Neovascularization. Invest Ophthalmol Vis Sci. 2017 Mar 1;58(3):1499-1505.
16. Malmqvist L, Sibony PA, Fraser CL, et al. Optic Disc Drusen Studies Consortium. Peripapillary Ovoid Hyperreflectivity in Optic Disc Edema and Pseudopapilledema. Ophthalmology. 2018 Oct;125(10):1662-1664.
17. Teixeira FJ, Marques RE, Mano SS, et al. Optic disc drusen in children: morphologic features using EDI-OCT. Eye. 2020 Sep;34(9):1577-1584.
18. Tuğcu B, Özdemir H. Imaging Methods in the Diagnosis of Optic Disc Drusen. Turk J Ophthalmol. 2016 Oct;46(5):232-236.
19. Noval S, Visa J, Contreras I. Visual field defects due to optic disc drusen in children. Graefes Arch Clin Exp Ophthalmol. 2013 Oct;251(10):2445-2450.
20. Malmqvist L, Wegener M, Sander BA, Hamann S. Peripapillary Retinal Nerve Fiber Layer Thickness Corresponds to Drusen Location and Extent of Visual Field Defects in Superficial and Buried Optic Disc Drusen. J Neuroophthalmol. 2016 Mar;36(1):41-45.
21. Sato T, Mrejen S, Spaide RF. Multimodal Imaging of Optic Disc Drusen. Am J Ophthalmol. 2013;156(2):275-282.
22. Sarac O, Tasci YY, Gurdal C, Can I. Differentiation of optic disc edema from optic nerve head drusen with spectral-domain optical coherence tomography. J Neuroophthalmol. 2012 Sep;32(3):207-211.
23. Malmqvist L, Bursztyn L, Costello F, et al. The Optic Disc Drusen Studies Consortium Recommendations for Diagnosis of Optic Disc Drusen Using Optical Coherence Tomography. J Neuroophthalmol. 2018 Sep;38(3):299-307.
24. Turk A, Ceylan OM, Arici C, et al. Evaluation of the nerve fiber layer and macula in the eyes of healthy children using spectral-domain optical coherence tomography. Am J Ophthalmol. 2012 Mar;153(3):552-559.
25. Yanni SE, Wang J, Cheng CS, et al. Normative reference ranges for the retinal nerve fiber layer, macula, and retinal layer thicknesses in children. Am J Ophthalmol. 2013 Feb;155(2):354-360.
26. Merchant KY, Su D, Park SC, et al. Enhanced depth imaging optical coherence tomography of optic nerve head drusen. Ophthalmology. 2013 Jul;120(7):1409-1414.
27. Lee KM, Woo SJ, Hwang JM. Differentiation of optic nerve head drusen and optic disc edema with spectral-domain optical coherence tomography. Ophthalmology. 2011 May;118(5):971-977.