

Aplázia zrkového nervu

SÚHRN

Aplázia zrkového nervu je veľmi zriedkavou vrodenou chybou oka, ktorá môže byť spojená s ďalšími očnými alebo systémovými ochoreniami. Autori v kazuistike demonštrujú 2,5-mesačné dievčaťko s jednostrannou mikroftalmiou, anirídiou a apláziou zrkového nervu.

Kľúčové slová: aplázia zrkového nervu, pedoofthalmológia, mikroftalmia, aniridia

SUMMARY:

Aplasia of the Optic Nerve

Optic nerve aplasia is a very rare ocular congenital defect and is invariably associated with other ocular or systemic disorders. The authors demonstrate a case report in the 2.5 month old girl with unilateral microphthalmia, aniridia and aplasia of the optic nerve.

Key words: aplasia of the optic nerve, pedoophthalmology, microphthalmia, aniridia

Čes. a slov. Oftal., 68, 2012, No. 3, p. 127-128

Sharashidze A., Gerinec A.

Klinika detskej oftalmológie
LF UK-DFNsP, Bratislava,
prednosta prof. MUDr. A.Gerinec CSc.

✉ Do redakcie doručeno dne 2. 5. 2012

📄 Do tisku prijato dne 20. 6. 2012

Sharashidze A.
Klinika detskej oftalmológie LF UK a DFNSP
Limbova 1
833 40 Bratislava
e-mail: e-mail: gerinec@dfnsp.sk

ÚVOD

Aplázia zrkového nervu je výnimočne zriedkavá anomália nielen terča, ale aj časti alebo celého zrkového nervu. Jej extrémny prejav súvisí s ťažkými kranialnými poruchami (anencefáliou) alebo okulárnymi anomáliami (mikroftalmia, kykloopia) (1).

Oftalmoskopicky sa absolútne nezisťuje terč zrkového nervu ani jeho rezídua, ale v jeho mieste je hlboký belavý kolobóm kotlíkovitého tvaru bez akéhokoľvek výskytu ciev (1, 6). Anomália je najčastejšie unilaterálna.

Na dne kolobómu sietnice môžu byť mezenchymálne zvyšky primárneho hyperplastického sklovca. Anomáliu dobre vidieť, okrem oftalmoskopie, na echografii, kde imituje zadný stafylóm sklery s prípadnou absenciou zrkového nervu retrobulbárne. Iný obraz aplázie poskytuje len apertúru zrkového nervu belavého koloritu bez axónov a vaskulárneho systému sietnice, kde sa môžu vyskytovať lakunárne defekty (1).

KAZUISTIKA

Začiatkom apríla 2011 na Kliniku detskej oftalmológie v Bratislave bolo prijaté 2,5-mesačné dieťa s dg. mikroftalmia vpravo na diagnostické doriešenie, even-

tuálne operačné riešenie. Matka v tehotnosti nemala žiadne problémy, v pôrodnici si všimla, že dieťa má menšie pravé oko.

Pri hospitalizácii boli realizované nasledovné vyšetrenia:

1. Keratometria: o. dx 7 mm a o. sin 10 mm.

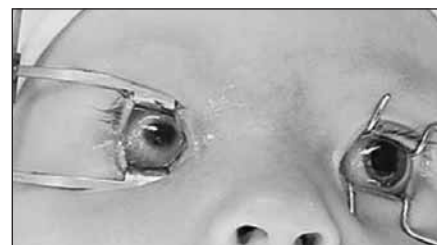2. Gonioskopia: zvyšky embryonálnych štruktúr koreňa dúhovky, celá dúhovka absentuje. Záver: aniridia o. dx (obr. 1).

3. Oftalmoskopicky vpravo neprítomný terč zrkového nervu ani jeho rezídua a anomálne cievy. V jeho mieste je hlboký belavý kolobóm a stafylóm sklery (obr. 4). Vľavo fyziologický nález (obr. 5).

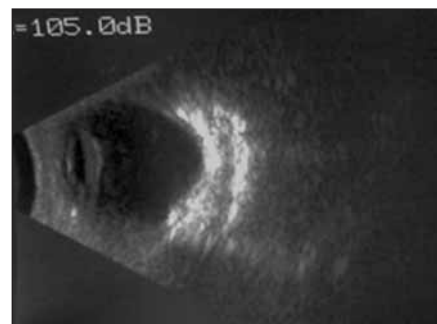
4. Echografia: A-scan – axiálna dĺžka bulbov (EBM) o. dx 16,43 mm / o. sin 17,28 mm a B scan: naznačený zadný stafylóm a retrobulbárne absentuje zrkovový nerv vpravo (obr. 2), vľavo normálny nález (obr. 3)

5. Elektrofyziologické vyšetrenie – VEP flash vpravo – krivka nevýbavna, vľavo: s. c. – nástup odpovede neskorší, NPN rozšírený, vlna P100 amplitúdovo v medziach normy (13,17uV), latenčné s predĺženou kulmináciou (169 ms).

6. CT vyšetrenie – vľavo zrkovový nerv šírky 3 mm, vpravo v predpokladanom priebehu optického nervu len jemné pruhovité štruktúry obalu nervu, v ktorom axóny absentujú. Mozgový parenchým bez ložiskových zmien. Asymetria veľkosti bulbov a orbít, menšia mikroftalmia a aplázia zrkového nervu vpravo (obr. 6, 7).




Obr. 1. Mikroftalmus a mikrokornea o.dx



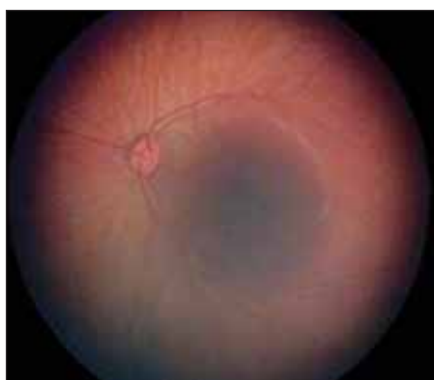
Obr. 2. Aplázia zrkového nervu Mikroftalmia, B scan, pravé oko

DISKUSIA

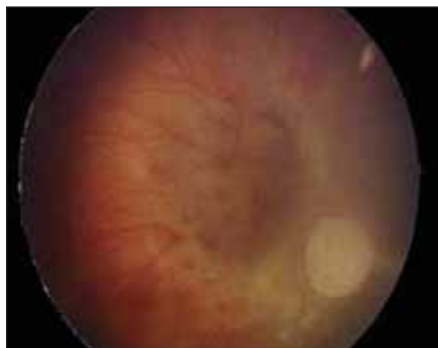Aplázia zrkového nervu je extrémne zriedkavá anomália. Etiopatogenicky ide o peristatickú noxu v 4. týždni gravidity, ktorá narušila uzáver choroidálnej štrbiny. Anomália je najčastejšie unilaterálna a je spojená s ďalšími očnými ab-



Obr. 3. Fyziologický nález, B scan, ľavé oko

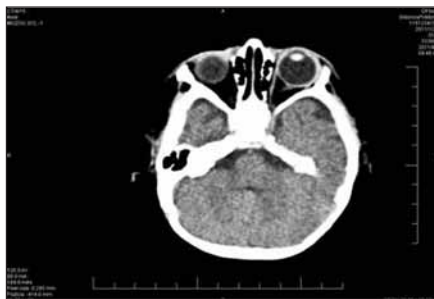


Obr. 5. Fyziologický nález. Ľavé oko



Obr. 4. Aplázia zr. nervu. Pravé oko

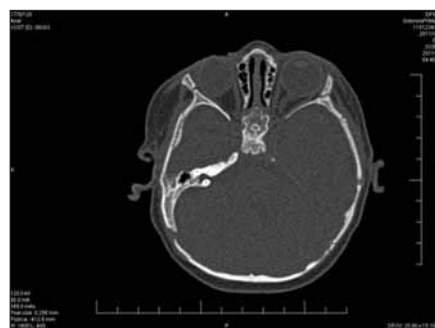normalitami, ako sú dysplázia sietnice, kolobóm, mikroftalmia, katarakta, sklerokornea (4, 5, 7). Sú popísané aj prípady bilaterálnej aplázie zrakového nervu, spojené s kongenitálnymi anomáliami mozgu. Zrejme je v takých prípadoch patogenéza odlišná od typických prípadov,



Obr. 6. Aplázia zrakového nervu vpravo, CT obraz s KL

a možno predstavuje extrémnu formu hypoplázie zrakového nervu (2, 3).

Diferenciálne diagnosticky je potrebné odlišenie od syndrómu Morning glory, pri ktorom sa takisto vyskytuje veľká exkavácia v oblasti zrakového nervu, ale vždy sa nachádza vaskulatúra retiny,



Obr. 7. Aplázia zrakového nervu vpravo, CT obraz natív.

hoci je anomálna so zbytkami primárneho vitrea (1).

ZÁVER

Na Klinikú detskej oftalmológie bolo prijaté 2,5-mesačné dievča s mikroftalmiou na diagnostické doriešenie. Na základe vyšetrení bol stav uzavretý ako microphthalmia colobomatosa o. dx, microcornea o. dx, aniridia totalis o. dx, aplasia n. optici o. dx, amaurosis totalis congenita o. dx. Zatiaľ u pacientky plastická operácia nebola indikovaná. Je plánované sledovanie rastu bulbov aj orbít a operácia bude indikovaná vo vhodnom čase, eventuálne môže byť použitá kozmetická kontaktná šošovka.

LITERATÚRA

1. Gerinec A.: Detská oftalmológia, Osveta, Martin, 2005, 593s.
2. Weiter JJ, McLean IW, Zimmerman LE.: Aplasia of the optic nerve and disk. Am J Ophthalmol, 1977; 83: 569.
3. Storm RL, PeBenito R.: Bilateral optic nerve aplasia associated with hydranencephaly. Ann Ophthalmol, 1984; 16: 988.
4. Blanco R, Salvador F, Galan A, Gil-Gibernau JJ.: Aplasia of the optic nerve: report of three cases. J Pediatr Ophthalmol Strabismus, 1992; 29: 228.
5. Margo CE, Hamed LM, Fang E, Dawson WW.: Optic nerve aplasia. Arch. Ophthalmol, 1992; 110: 1610.
6. Yanoff M., Rorke, L., B., Allman. M. I.: Bilateral Optic system aplasia with relatively normal eyes. Arch Ophthalmol, 96; 1978: 97-101.
7. Taylor D. Optic nerve axons: life and death before birth. Eye (Lond) 2005; 19: 499-527.