

LÉČBA VITREÁLNÍHO SEEDINGU RETINOBLASTOMU. PŘEHLED

Kodetová M.¹, Švojgr K.², Širc J.³, Vaněček J.¹, Pochop P.¹

¹ Oční klinika dětí a dospělých 2. LF UK a FN Motol Praha

² Klinika dětské hematologie a onkologie 2. LF UK a FN Motol Praha

³ Ústav makromolekulární chemie Akademie věd ČR, v. v. i. Praha

Autoři prohlašují, že vznik i téma odborného sdělení a jeho zveřejnění není ve střetu zájmů a není podpořeno žádnou farmaceutickou firmou. Práce nebyla zadána jinému časopisu ani jinde otištěna.

Do redakce doručeno dne: 20. 3. 2023

Přijato k publikaci dne: 3. 5. 2023

...



MUDr. Martina Kodetová
Oční klinika dětí a dospělých 2. LF
UK a FN Motol Praha
V Úvalu 84
150 06 Praha 5
E-mail: martina.kodetova@fnmotol.cz

SOUHRN

Retinoblastom je nejčastějším nitroočním maligním nádorem v dětském věku. Zásadní parametr určující stupeň retinoblastomu dle mezinárodní klasifikace retinoblastomu představuje seeding, neboli disperze nádorových partikul do přilehlých kompartmentů. V článku jsme se zaměřili na vitreální seeding, jeden z hlavních limitujících faktorů úspěšné léčby retinoblastomu, při níž je zachován bulbus tzv. „eye-preservation treatment“. Článek shrnuje přehled vývoje léčby vitreálního seedingu retinoblastomu, zavedených postupů a zároveň seznamuje s novinkami na úrovni výzkumu. Zavedení systémové chemoterapie v léčbě retinoblastomu koncem 90. let znamenalo významný přelom, který umožnil postupné opuštění externí radioterapie s jejími vedlejšími účinky. Docílené koncentrace chemoterapeutik ve sklivcovém prostoru při systémové chemoterapii však nejsou pro léčbu vitreálního seedingu dostatečné a toxické účinky systémové podávaných chemoterapeutik nejsou zanedbatelné. Významnou změnou byl nástup chemoterapie in situ s cíleným podáváním chemoterapeutik, a to intraarteriálně a intravitreálně, což přispělo k definitivní eradikaci externí radioterapie a omezení systémové chemoterapie. Ačkoliv vitreální seeding zůstává nejčastějším důvodem selhání intraarteriální chemoterapie, tato technika výrazně ovlivnila původní léčebné schéma retinoblastomových dětí. Nejvíce se však zasloužila o zvýšení pravděpodobnosti zachování oka i zrakových funkcí u pacientů s pokročilým nálezem intravitreální chemoterapie. Nadále probíhá mnoho prací na vývoji nových terapeutických technik, a to s použitím periokulární aplikace chemoterapeutika, imunoterapie, genové terapie či onkolytických virů, z nichž se některé jeví jako slibné, ale k rutinnímu využití nejsou zatím dokončeny klinické studie.

Klíčová slova: retinoblastom, vitreální seeding, léčba zachovávající bulbus, intravitreální chemoterapie

SUMMARY

THERAPY FOR VITREOUS SEEDING CAUSED BY RETINOBLASTOMA. A REVIEW

Retinoblastoma is the most common primary malignant intraocular tumor in children. Seeding, specifically the dispersion of the tumor into the adjacent compartments, represents a major parameter determining the degree of retinoblastoma according to the International Classification of Retinoblastoma. In this article we focused on vitreous seeding, one of the main limiting factors in the successful “eye preservation treatment” of retinoblastoma. This article presents an overview of the history of vitreous seeding of retinoblastoma, established treatment procedures and new-research modalities. The introduction of systemic chemotherapy in the treatment of retinoblastoma at the end of the 1990s represented a significant breakthrough, which enabled the progressive abandonment of radiotherapy with its attendant side effects. However, the attained concentrations of chemotherapeutics in the vitreous space during systemic chemotherapy are not sufficient for the treatment of vitreous seeding, and the toxic effects of systemic chemotherapy are not negligible. A significant change came with the advent of chemotherapy in situ, with the targeted administration of chemotherapeutic drugs, namely intra-arterial and intravitreal injections, contributing to the definitive eradication of external radiotherapy and a reduction of systemic chemotherapy. Although vitreous seeding remains the most common reason for the failure of intra-arterial chemotherapy, this technique has significantly influenced the original treatment regimen of children with retinoblastoma. However, intravitreal chemotherapy has made the greatest contribution to increasing the probability of preservation of the eyeball and visual functions in patients with advanced findings. Novel local drug delivery modalities, gene therapy, oncolytic viruses and immunotherapy from several ongoing preclinical and clinical trials may represent promising approaches in the treatment of vitreous retinoblastoma seeding, though no clinical trials have yet been completed for routine use.

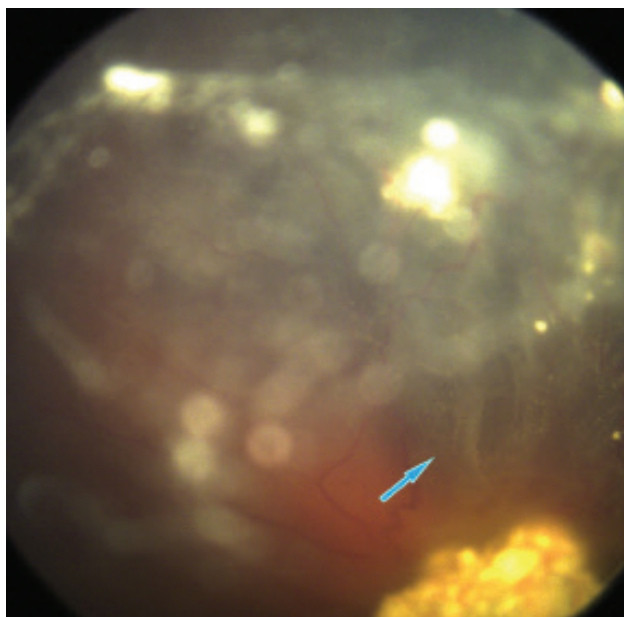
Key words: retinoblastoma, vitreous seeding, eye preservation treatment, intravitreal chemotherapy

Čes. a slov. Oftal., 79, 2023, No. x, p. x-x

ÚVOD

Retinoblastom (Rb) představuje nejčastější nitrooční maligní tumor v dětském věku, s incidencí v Evropských zemích 1 na 13844 narozených dětí [1], přičemž v České republice je diagnostikováno v průměru 6 až 7 dětí ročně [2]. Dle dědičnosti dělíme onemocnění na dvě formy. Hereditární Rb (asi 40 % případů) charakterizovaný zárodečnou mutací retinoblastomového (Rb1) genu, který se většinou diagnostikuje u dětí okolo jednoho roku věku, a nález může být bilaterální či multifokální, v 10–15 % je však pouze unilaterální. Ne-hereditární forma Rb, postihuje většinou jeden bulbus, vytváří jedno ložisko a častěji se vyskytuje u starších dětí mezi 1.–3. rokem věku. Tito pacienti mají Rb1 gen mutován pouze v nádorové tkáni [3]. Růst Rb začíná malým semitransparentním ložiskem v senzorické části sítnice, postupně získává opákně bělavé zbarvení a objevuje se dilatovaná přívodná a odvodná céva. Dalším růstem tumor opouští sítnici a může docházet k exofytickému či endofytickému obrazu růstu, velmi vzácnou formu Rb představuje difúzní růst Rb [4,5]. Lokalizovaný intraokulární Rb se dělí dle pokročilosti onemocnění podle klasifikace ICRB (International Classification of Retinoblastoma) do skupin A až E a pomáhá určit pravděpodobnost zachování bulbu, případně zrakových funkcí [2,6], (Tabulka 1). Seeding Rb představuje disperzi nádorových partikul do přilehlých kompartmentů a je hlavním parametrem v určení stupně Rb dle klasifikace ICRB (skupina C, D a E). K seedingu intraokulárního Rb může docházet do 4 různých anatomických lokalit (Tabulka 2) [7].

V tomto článku jsme se zaměřili na vitreální seeding. Na základě morfologie je vitreální seeding dělen do 3 skupin: dust (Obrázek 1), spheres (Obrázek 2) a clouds (Obrázek 3) [7,8]. Tyto 3 typy se neliší jen svou morfologií, ale i odpovědí na léčbu [8]. Vitreální seeding je jedním z hlavních limitujících faktorů úspěšné léčby retinoblastomu, při níž je zachován bulbus, tzv. „eye-preservation treatment“.



Obrázek 1. Typ vitreálního seedingu dle morfologie: dust

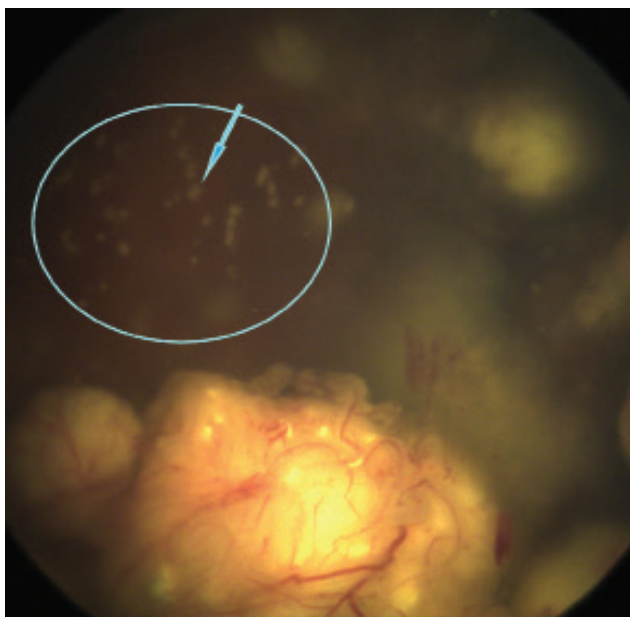
Tabulka 2. Seeding intraokulárního retinoblastomu do 4 různých anatomických lokalit [7]

| | |
|----|--|
| 1. | disperze tumoru do sklivcového prostoru následující disrupci ILM a hyaloidní membrány v oblasti apexu tumoru při endofytickém růstu Rb |
| 2. | seeding do retro-hyaloidního prostoru disrupcí ILM při bázi tumoru a parciální nebo kompletní ablaci zadní sklivcové membrány |
| 3. | šíření v subretinálním prostoru při exofytickém růstu |
| 4. | disperze nádorových buněk do nitrooční tekutiny zadní a přední komory po disrupci přední sklivcové membrány |

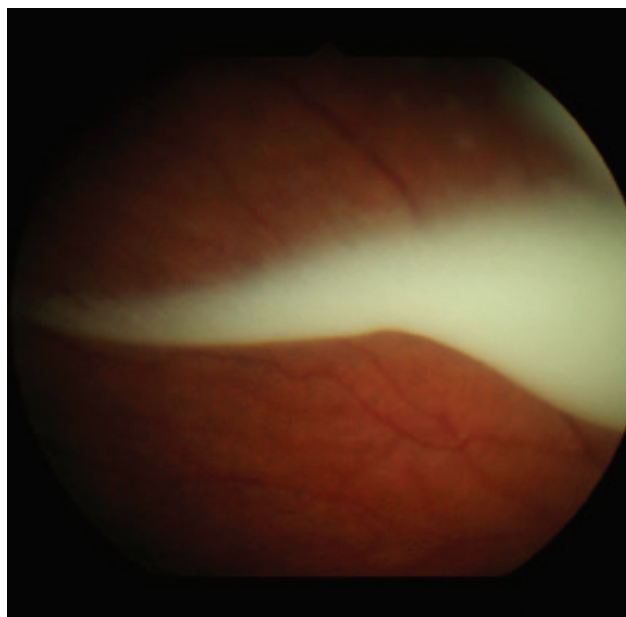
ILM – vnitřní limitující membrána

Tabulka 1. Mezinárodní klasifikace Retinoblastomu (ICRB) [2]

| Stupeň | Rychlé hodnocení | Specifické rysy |
|--------|--|---|
| A | malý tumor | retinoblastom ≤ 3 mm |
| B | větší tumor makula juxtapapilární lokalizace subretinální tekutina | retinoblastom > 3 mm nebo lokalizace tumoru v makule (≤ 3 mm k foveole) lokalizace retinoblastomu juxtapapilárně ($\leq 1,5$ mm od papily n. II) subretinální tekutina (≤ 3 mm od marga retinoblastomu) |
| C | lokální seeding | subretinální seeding ≤ 3 mm od retinoblastomu vitreální seeding < 3 mm od retinoblastomu subretinální a vitreální seeding ≤ 3 mm od retinoblastomu |
| D | difúzní seeding | subretinální seeding > 3 mm od retinoblastomu vitreální seeding > 3 mm od retinoblastomu subretinální a vitreální seeding ≥ 3 mm od retinoblastomu |
| E | rozsáhlý retinoblastom | vyplňující > 50 % bulbu neovaskulární glaukom opákní media pro hemoragie v přední komoře, sklivci či v subretinálním prostoru invaze za lamina cribrosa zrakového nervu do choroidey (> 2 mm), skléry, orbity, přední komory |



Obrázek 2. Typ vitreálního seedingu dle morfologie: spheres



Obrázek 3. Typ vitreálního seedingu dle morfologie: clouds

LÉČBA VITREÁLNÍHO SEEDINGU

Historie

Historicky první uvedenou léčbou Rb byla enukleace bulbu, tato léčba jako život zachraňující výkon byla navržena Jamesem Wardropem v roce 1809 [9]. Následovaná byla téměř o sto let později externí radioterapií, představující první z možností léčby zachovávající bulbus, díky průkazu radiosenzitivity Rb Hilgartnerem v roce 1903 [10]. Externí radioterapie kromě očních komplikací (katarakta, iradiační retinopatie, hemoftalmus, glaukom) zvyšuje i pozdní následky onemocnění, a to lokální následky spojené s poruchou růstu orbity, endokrinopatie, sekundární nádory mozku, poradiační sarkomy a u hereditárního retinoblastomu zvyšuje především riziko sekundárních malignit [9]. V posledních dekádách zaznamenala konzervativní léčba retinoblastomu rychlý vývoj. Zavedení systémové chemoterapie (v současné době používaný protokol šesti cyklů VEC – Vinkristin, Etoposid, Karboplatina) a fokální léčby (kryoterapie, transpupilární termoterapie a brachyterapie) koncem 90. let umožnilo postupné opuštění externí radioterapie. Mezi rizika systémové chemoterapie patří vznik sekundárních leukemií a myelodysplastického syndromu potencovaných etoposidem [11,12] a ztráta sluchu způsobená ototoxickou karboplatinou [13]. Docílené koncentrace chemoterapeutik ve sklivcovém prostoru při systémové chemoterapii však nejsou pro léčbu vitreálního seedingu dostatečné. K významné změně došlo o 10 let později, kdy nástup chemoterapie in situ s cíleným podáváním chemoterapeutik, a to intraarteriální, intravitreální a v poslední době i intrakamerální injekcí, významně zvýšil pravděpodobnost zachování bulbu i zrakových funkcí a přispěl k definitivní eradikaci externí radioterapie a omezení systémové chemoterapie [10].

Superselektivní intraarteriální chemoterapie (Ophthalmic artery chemosurgery)

V léčbě vitreálního seedingu může být efektivní i intraarteriální chemoterapie. Léčba ovšem není dostupná ve všech centrech, neboť se jedná o složitou metodu vyžadující zkušený specializovaný radiologický tým [14,15]. Ačkoliv vitreální seeding zůstává nejčastějším důvodem selhání OAC (ophthalmic artery chemosurgery), tato technika výrazně ovlivnila původní léčebné schéma retinoblastomových dětí. Dvouletá studie Abramson a kol. zjistila pravděpodobnost záchrany očí se seedingem léčených OAC 83 % pro oči bez jakékoliv předchozí léčby a 76 % pro oči, kde selhala léčba konvenčním způsobem [16]. První pokusy o podání intraarteriální injekce v léčbě Rb byly popsány Reesem a kol. v roce 1958 a následně Kiribuchim, podání infuze triethylenmelaminu do arteria (a) carotis a 5-fluorouracilu do a. frontalis a supraorbitalis [17]. Selektivní intraarteriální terapie se používala v Japonsku již od roku 1988 a i přes mnohaleté zkušenosti s počtem pacientů přesahující 400 nebyla rozšířena na jiná pracoviště [18,19]. Moderní éra OAC začala po zavedení nové techniky Abramsonem a Gobinem v roce 2006 v Memorial Sloan-Kettering Cancer centru [20], kteří popsali modifikovanou metodu superselektivní intraarteriální aplikace přímo do arteria ophthalmica (OA), na rozdíl od selektivní intraarteriální aplikace japonských kolegů, kde byla infuze cytostatika aplikována do cervikální a. carotis interna s dočasnou balonkovou okluzí a. carotis interna (ICA) distálně od OA. Modifikace dle amerických autorů se používá v retinoblastomových centrech dodnes. Hranice pro provedení zákroku je minimální hmotnost dítěte 6 kg a věk 3 měsíce [16]. Výkon probíhá v celkové anestezii. Proveďte se kanylace a. femoralis, podá se antikoagulační terapie Heparinem 75 IU/kg [21]. Speciální

mikrokater průměru 450 µm je zaveden přes femorální tepnu do ipsilaterální ICA a OA, cytostatikum je pak aplikováno přímo do OA infuzí po dobu 30 minut. Pokud je podáváno více chemoterapeutik, vždy je aplikována nejdříve infuze Melphalanu. Limitaci metody mohou představovat vaskulární anomálie, anomálie odstupu OA, kdy není možné úspěšně OAC dokončit. Vzácně nelze kanylovat OA přes ICA, to může být způsobeno předchozím poraněním ostie OA, malou velikostí nebo anatomickými odchylkami, pro tyto případy publikovali autoři metodu kanylace a. carotis externa [16].

Mezi používaná chemoterapeutika (CHT) řadíme melphalan, topotekan a karboplatinu, užívané v monoterapii či kombinacích [22]. Nejčastěji se aplikuje alkylační cytostatikum Melphalan, jehož užití je v pediatrické onkologii limitováno vážnými toxickými účinky, především supresí kostní dřeně [23]. Munier a kol. uvádí dávkování Melphalanu 0,35 mg/kg nepřekračující dávku 7,5 mg, v průměru 3 injekce v 3týdenních intervalech [17]. Dalším cytostatikem, které se podává spíše v kombinaci s melphalanem je topotekan, řadí se mezi inhibitory topoizomerázy I. Klinická studie intraarteriální terapie u pacientů s Rb kombinovanou léčbou melphalanu 0,5 mg/kg a topotekanu 0,5–1 mg prokázala dobrý synergický efekt bez zvýšení hematologické toxicity v porovnání s monoterapií melphalanem [24]. Karboplatina se řadí mezi platinové deriváty a její užívání formou OAC bylo spojeno s observací ztenčení retinálních cév, neboť léky na bázi platiny mají sklerotizující účinek [21]. Abramson a kol. stanovili u svých pacientů následující iniciační dávky cytostatik: melphalan 0,4 mg/kg, topotekan 0,2–4 mg a 50 mg karboplatiny [25].

Po výkonu můžeme sledovat přechodně otoky víček [26], hyperémii a chemosu spojivek [20] či hyperémii v oblasti čela a madarózu [25,26]. Dočasné změny v oblasti orbity a očních adnex, jako otok víček, ptóza, kongesce orbity s dočasnou dysfunkcí extraokulárních svalů, popsali i Shields a kol. K odeznění těchto komplikací docházelo v rozmezí 2 až 6 měsíců, nejdéle přetrvávala ptóza horního víčka a to 4 až 6 měsíců [21]. Bylo publikováno i několik případů stenózy OA, okluze centrální retinální arterie nebo okluze větve retinální arterie; tato skutečnost však závisí na zkušenosti ošetřujícího týmu [17,21,25]. Několika autory byla popsána atrofie choroidey, difúzní či sektorová [17,21]. Abramson a kol. zaznamenali u svých pacientů: hemoftalmus, edém papily zrakového nervu, suprachoroidální krvácení a v několika případech i ftízu bulbu [25]. Během výkonu byla v některých případech zaznamenána hypotenze, bradykardie a bronchospasmus [25,27], velmi vzácně byly publikovány případy centrální mozkové příhody [28]. U některých pacientů se rozvinula transientní cytopenie (neutropenie/trombocytopenie), ve většině případů bez nutnosti hospitalizace, či podání transfúzních preparátů [20,21,25,26].

Intravitreální chemoterapie

Intravitreální chemoterapie (IVIc) představuje zásadní přelom léčby očí s vitreálním seedingem. První zmínky

o použití intravitreální terapie u Rb se objevují v roce 1960, kdy Ericson a Rosengren použili k aplikaci alkylační cytostatikum thiotepu. Průkopnický konceptu nejen intravitreální, ale i intraarteriální chemoterapie s použitím melphalanu byla však japonská oftalmoložka Akihiro Kaneko [29]. V roce 2012 byla publikována Munierem a kol. studie intravitreální aplikace melphalanu, podporující metodu IViC jako slibnou léčebnou techniku, kdy došlo u 87 % očí s aktivním rekurentním či persistentním seedingem k zachování bulbu a u 81 % očí s aktivním vitreálním seedingem primárně plánovaným k enukleaci ke kontrole nádoru [30]. Munier a kol. definoval metodu bezpečné aplikace intravitreální injekce u Rb, při které jsou použity postupy k prevenci extraokulárního šíření nádorových buněk podél kanálu vpichu [31]. Tato metoda se následně etablovala i v dalších specializovaných retinoblastomových centrech. Důležité je přísné splnění indikačních kritérií včetně vyšetření oblasti pars plana ultrazvukovou biomikroskopií: 1. čirá optická media, 2. absence invaze tumoru do přední či zadní komory, 3. absence tumoru v místě vpichu, 4. absence vitreálního seedingu v místě vpichu, 5. absence odchlípení sítnice v místě aplikace. Zákrok probíhá vždy v celkové anestezii, v mydriáze a pod operačním mikroskopem. K prevenci refluxu je provedena transientní hypotonie bulbu paracentézou přední komory řezem 25G na limbu rohovky bez perforace Descemetské membrány. Následně je zde vedena tangenciálně do periferie přední komory paralelně s duhovkou jehla 32G na tuberkulínové stříkačce a je aspirován vzorek nitrooční tekutiny o objemu 0,1–0,15 ml (záleží na plánovaném množství aplikovaného chemoterapeutika), který zašleme k cytopatologickému vyšetření. Intravitreální injekci následně aplikujeme v místě plánované aplikace 2,5–3,5 mm od limbu v závislosti na věku pacienta 32G jehlou na tuberkulínové stříkačce, kolmo přes spojivku a sklěru až dosáhneme sklivcové dutiny. Objem stříkačky injikujeme jako bolus během 5 s za vizualizace konce jehly mikroskopem. K zamezení šíření nádorových buněk vstupním kanálem použijeme metodu trojitěho mražení bez indentace (6 sec. každý cyklus) v průběhu extrakce jehly. Po aplikaci uchopíme bulbus jemně spojivkovou pinzetou cca 1 mm od limbu a opatrně jím pohybujeme do všech směrů, čímž zajistíme rovnoměrnou distribuci léčiva ve sklivcové dutině [31].

Nejčastěji používanými chemoterapeutiky pro IViC jsou melphalan a topotekan, často i v kombinaci [32–35]. Z praktického hlediska je důležité neopomenout spontánní hydrolýzu cytostatika, neboť u melphalanu dochází k postupnému snížení aktivity po jedné hodině od nařazení léčiva [36]. Veškerý zbytek nařazeného roztoku musí být zlikvidován, pro zmírnění finančních nákladů tedy farmaceuti doporučují uchovávat již přednaplněné stříkačky při -20 °C; stabilita takto uchovaného cytostatika je až 6 měsíců [37]. Intravitreálně podávaný melphalan vykazuje retinální toxicitu a běžně může vést ke zhoršení či ztrátě funkce sítnice [30,32,35]. Melphalan se dobře váže na melanin, proto je u tmavých očí větší dispozice k retinální toxicitě, a tudíž i horším záznamům ERG (elek-

troretinografie) a nálezu na očním pozadí [32,35,38]. Ve studii autorů Francis a kol. byla každá injekce melphalanu spojena se signifikantním poklesem odpovědi ERG a to cca o 5,3–5,8 μ V, zvýšená toxicita byla zaznamenána u více pigmentovaných očí a při podání intraarteriální chemoterapie v intervalu kratším než 1 týden od IViC. Retinální toxicita po IViC Melphalanu se objevuje celkem promptně, cca do 1 týdne, poté již bývá stabilní a nedochází k dalšímu poklesu ERG amplitudy, což vysvětluje i skutečnost, že interval mezi jednotlivými IViC nehraje takovou roli ve zvýšení toxicity sítnice [35]. Častým vedlejším účinkem je lokalizovaná retinopatie sůl a pepř v místě vpichu (někdy nazývaná mephalan pigment epitheliopathy) [35, 39, 40]. Byl zde i předpoklad, že opakované aplikace injekcí ve stejném místě mohou vést ke zvýšení retinální toxicity [35], ve studii z roku 2017 tento fakt potvrzen nebyl [32]. Francis a kol. popsali toxické účinky intravitreálně podávaného melphalanu na přední segment ve formě recessu duhovky, katarakty, depigmentace či ztenčení duhovky a skleromalacie [41]. V souvislosti s léčbou retinoblastomu intravitreální injekcí byly popsány i reflux sklivce v místě vpichu, retinopatie, krvácení do sklivce, endoftalmitida či odchlípení sítnice [10,42]. Stanovení optimálního dávkování melphalanu bylo předmětem mnoha publikací. Ghassemi a Shields zpočátku používali dávku melphalanu 8 μ g/0,1 ml, u které dokumentovali rychlou regresi vitreálního seedingu s minimálními vedlejšími efekty; došlo však k rekurenci seedingu. 50 μ g melphalanu prokázalo rychlý a dlouhodobý účinek, ale při tak vysoké dávce byly zaznamenány výrazné komplikace jako jsou katarakta, hemoftalmus, subretinální krvácení, závažná hypotonie a ftíza bulbu vedoucí k enukleaci. Dávka 20–30 μ g/0,1ml měla dobrou terapeutickou odezvu, bez vážných vedlejších účinků [43]. Jako standardní stanovila Shields a kol. dávku 20–30 μ g/0,1ml s průměrným počtem 6 injekcí [44]. Což v další publikaci zrevidovala na průměrně 4 injekce melphalanu a 3 topotekanu [34]. K dávce Melphalanu 20–30 μ g se přiklonil i kolektiv autorů Munier a kol. [30].

Topotekan (TPT) má na rozdíl od melphalanu delší nitrooční poločas. In vivo experimenty na králičím modelu vyloučily retinální toxicitu po užití topotekanu [45] a to dokonce i při užití vysokých dávek (až 50 μ g týdně) [46]. Retinální toxicitu TPT nepotvrdili ani autoři retrospektivní studie Nadelmann a kol., kteří použili u pacientů s retinoblastomem dávku 20–30 μ g [47]. Ghassemi a kol. zkoumali efekt kombinace topotekanu a melphalanu a zjistili velice dobrou účinnost této kombinace, při dávkování TPT 20 μ g/0,1ml a 40 μ g melphalanu [33]. Němečtí autoři Schluter a kol. použili dávku 25 μ g Melphalanu v kombinaci s 20 μ g TPT, léčba očí byla v tomto případě kombinována s brachyterapií [40]. O účinku a toxicitě intravitreálně podávané karboplatiny jsou k dispozici limitovaná data [48].

Autoři článků zaznamenali odlišnou reakci na léčbu IViC dle morfologického typu seedingu. Byla sledována odlišná doba regrese tumoru, počet podaných injekcí i kumulativní a průměrná dávka melphalanu potřebná

pro kontrolu seedingu. Typ dust vykazoval rychlejší regresi, při menším počtu injekcí a nižší dávce melphalanu, naopak tomu bylo u typu clouds [8,40]. Klasifikace seedingu může tedy pomoci predikci času, počtu injekcí a dávky melphalanu k totální regresi seedingu [11]. Yousef a kol. klasifikovali terapeutickou odpověď do 3 typů: typ 0 (kompletní vymizení vitreálního seedingu), typ I (kalcifikace vitreálního seedingu) a typ II (amorfní vitreální seeding) [49].

Periokulární léčba

Mnoho autorů posuzovalo účinky periokulárního podání CHT na zvířecím modelu, s cílem dosažení vyšších intravitreálních koncentrací se zanedbatelnou systémovou absorpcí a nulovými systémovými vedlejšími účinky [50]. Oproti systémovému podání karboplatiny bylo u pacientů s Rb periokulárním podáním dosaženo 10krát vyšších koncentrací v oku při zanedbatelných hladinách cytostatika v krvi [50,51]. Mnoho vědeckých skupin se snažilo o lokální podání CHT (karboplatina, topotekan) periokulárně v různých formách, a to podáním CHT v depotním gelu [52], solidním polymeru [53–55], systémem iontoforézy [56] či miniaturním katétrem umístěným na sklěru [51]. Ke kompletní regresi seedingu však došlo zřídka, a přestože bylo dosaženo minimální systémové toxicity, často byly zaznamenány lokální nežádoucí účinky včetně orbitální pseudocelulitidy až v 50 % případů, atrofie optiku a jizvení v periorbitální oblasti [57]. V našich in vivo experimentech podání topotekanu králičímu modelu episklerálně pomocí dvouvrstvého hydrogelového nosiče tyto lokální vedlejší účinky nebyly zaznamenány [54,55]. V současné době probíhá v Kanadě I. fáze klinické studie nového episklerálního nosiče s topotekánem nazvaným „Chemoplaque“ [58].

Genová terapie a léčba onkolytickými viry

Intravitreální aplikace suicidálního genu – genu herpes thymidinkinázy na adenovirovém nosiči následované intravenózní léčbou ganciclovirem byla sledována v I. fázi klinické studie u pacientů s bilaterálním retinoblastomem a vitreálním seedingem refrakterním na standardní léčbu; ke kontrole tumoru došlo u jednoho z osmi pacientů [59]. V rámci preklinických studií byl dalšími vědeckými skupinami zkoumán podmíněně se replikující onkolytický adenovirus. Jeden z těchto onkolytických adenovirů VCN-01 se selektivně replikuje v nádorových buňkách s vysokým výskytem volného E2F-1 (E2F Transcription Factor 1), důsledku dysfunkční dráhy Rb1 [60]. Autoři předpokládali, že VCN-01 může poskytnout cílenou terapeutickou aktivitu i u chemorezistentního Rb. V in vitro experimentech byly účinně zničeny retinoblastomové buňky. Po intravitreálním podání VCN-01 došlo u myších xenograftových retinoblastomových modelů k nekróze tumoru, vyššímu počtu zachráněných bulbů v porovnání se standardní chemoterapií a prevencí mikrometastáz do CNS. Na králičím imunokompetentním modelu se VCN-01 nereplikoval v sítnici, byly popsány minimální lokální vedlejší účinky s minimálním krátkodobým přechodem

viru do krevního oběhu. Počáteční I. fáze klinické studie prokázala proveditelnost intravitreálního podání, výskyt markerů virové replikace v nádorových buňkách a vedla k potlačení vitreálního seedingu bez systémových komplikací s lokální zánětlivou reakcí ve sklivci [60].

Imunoterapie

Retinoblastomové buňky exprimují gangliosid GD2 [61,62], monoklonální protilátky anti-GD2 jsou schváleny v léčbě neuroblastomu [63], pro využití v léčbě Rb zatím nejsou dostatečné klinické zkušenosti. GD2 spolu s adhezivním glykoproteinem neurálních buněk CD171, který je též vysoce exprimován na povrchu buněk Rb, jsou cílem pro moderní léčbu CART (chimeric antigen receptor T) buňkami. Podávání těchto dvou typů buněk mělo cytotoxický efekt na buněčné linie retinoblastomu [64]. Následně byla dalšími vědeckými skupinami vyvinuta lokální imunoterapie, založena na buňkách GD2 CART. Pro zvýšení stability byly intravitreálně aplikované buňky podávány v hydrogelu. U ortoptických xenograftů zvířecích modelů byla zaznamenána kompletní regrese nádoru bez známek rekurence či toxicity pro oko [65].

ZÁVĚR

V posledních desetiletích došlo k rozvoji nových terapeutických metod, které významně zvýšily pravděpodobnost zachování oka a v některých případech i zrakových funkcí u pacientů trpících retinoblastomem s pokročilým nálezem. V případě diseminace nádoru ve sklivcovém prostoru se o toto zlepšení zasloužila především technika IVIC. Přes nespornou účinnost této léčby pokračují práce na vyvinutí nových terapeutických technik, které by docílily stejného efektu, aniž by musela být perforována skléra pacienta. Některými onkology a oftalmology je totiž transsklerální aplikace cytostatika do oka pacienta s maligním nádorem pokládána za krok poněkud rizikový z hlediska generalizace onemocnění, a to i přes veškerá opatření, která takovou léčbu provází. Terapeutických postupů, které by docílily adekvátní koncentrace cytostatik jinou cestou, bylo navrženo několik a některé takové metody se jeví jako slibné, nicméně k rutinnímu a širokému využití bude ještě nutné provést řadu testů, které prokáží jejich nespornou účinnost a bezpečnost.

LITERATURA

1. Stacey AW, Bowman R, Foster A, et al. Global Retinoblastoma Study Group. Incidence of Retinoblastoma Has Increased: Results from 40 European Countries. *Ophthalmology*. 2021 Sep;128(9):1369-1371.
2. Švojgr K. Retinoblastom, *Onkologie* 2016;10(5):215-217.
3. Abramson DH, Scheffler AC. Update on retinoblastoma. *Retina*. 2004 Dec;24(6):828-848.
4. Shields JA, Shields CL. Intraocular tumors: atlas and textbook. 2nd ed. Philadelphia: Lippincott Williams & Wilkins, a Wolters Kluwer business; 2008. Chapter 15, Retinoblastoma: Introduction, Genetics, Clinical Features, Classification; 294-295.
5. Shields JA, Shields CL, Materin M. Diffuse infiltrating retinoblastoma presenting as a spontaneous hyphema. *J Pediatr Ophthalmol Strabismus* 2000;37:311-312.
6. Shields CL, Mashayekhi A, Au AK, et al. The International Classification of Retinoblastoma predicts chemoreduction success. *Ophthalmology* 2006;113:2276-2280.
7. Munier FL. Classification and management of seeds in retinoblastoma. Ellsworth Lecture Ghent August 24th 2013. *Ophthalmic Genet*. 2014 Dec;35(4):193-207.
8. Francis JH, Abramson DH, Gaillard MC, Marr BP, Beck-Popovic M, Munier FL. The classification of vitreous seeds in retinoblastoma and response to intravitreal melphalan. *Ophthalmology*. 2015 Jun;122(6):1173-1179.
9. Abramson DH. Retinoblastoma in the 20th century: past success and future challenges the Weisenfeld lecture. *Invest Ophthalmol Vis Sci*. 2005 Aug;46(8):2683-2691.
10. Munier FL, Beck-Popovic M, Chantada GL, et al. Conservative management of retinoblastoma: Challenging orthodoxy without compromising the state of metastatic grace. "Alive, with good vision and no comorbidity". *Prog Retin Eye Res*. 2019 Nov;73:100764.
11. Rizzuti AE, Dunkel IJ, Abramson DH. The adverse events of chemotherapy for retinoblastoma: what are they? Do we know? *Arch Ophthalmol*. 2008 Jun;126(6):862-865.
12. Weintraub M, Revel-Vilk S, Charit M, Aker M, Pe'er J. Secondary acute myeloid leukemia after etoposide therapy for retinoblastoma. *J Pediatr Hematol Oncol*. 2007 Sep;29(9):646-648.
13. Qaddoumi I, Bass JK, Wu J, et al. Carboplatin-associated ototoxicity in children with retinoblastoma. *J Clin Oncol*. 2012 Apr;30(10):1034-1041.
14. Abramson DH, Marr BP, Dunkel IJ, et al. Intra-arterial chemotherapy for retinoblastoma in eyes with vitreous and/or subretinal seeding: 2-year results. *Br J Ophthalmol*. 2012 Apr;96(4):499-502.
15. Francis JH, Abramson DH, Gobin YP, et al. Electroretinogram monitoring of dose-dependent toxicity after ophthalmic artery chemotherapy in retinoblastoma eyes: six year review. *PLoS One*. 2014 Jan 20;9(1):e84247.
16. Abramson DH. Retinoblastoma: saving life with vision. *Annu Rev Med*. 2014;65:171-184.
17. Munier FL, Beck-Popovic M, Balmer A, Gaillard MC, Bovey E, Binaghi S. Occurrence of sectoral choroidal occlusive vasculopathy and retinal arteriolar embolization after superselective ophthalmic artery chemotherapy for advanced intraocular retinoblastoma. *Retina*. 2011 Mar;31(3):566-573.
18. Suzuki S, Yamane T, Mohri M, Kaneko A. Selective ophthalmic arterial injection therapy for intraocular retinoblastoma: the long-term prognosis. *Ophthalmology*. 2011 Oct;118(10):2081-2087.
19. Schaiquevich P, Francis JH, Cancela MB, Carcaboso AM, Chantada GL, Abramson DH. Treatment of Retinoblastoma: What Is the Latest and What Is the Future. *Front Oncol*. 2022 Apr 1;12:822330.
20. Abramson DH, Dunkel IJ, Brodie SE, Kim JW, Gobin YP. A phase I/II study of direct intraarterial (ophthalmic artery) chemotherapy with melphalan for intraocular retinoblastoma initial results. *Ophthalmology*. 2008 Aug;115(8):1398-404, 1404.e1.
21. Shields CL, Bianciotto CG, Jabbour P, et al. Intra-arterial chemotherapy for retinoblastoma: report No. 2, treatment complications. *Arch Ophthalmol*. 2011 Nov;129(11):1407-1415.
22. Abramson DH. Super selective ophthalmic artery delivery of chemotherapy for intraocular retinoblastoma: 'chemosurgery' the first Stallard lecture. *Br J Ophthalmol*. 2010 Apr;94(4):396-399.
23. Inomata M, Kaneko A. Chemosensitivity profiles of primary and cultured human retinoblastoma cells in a human tumor clonogenic assay. *Jpn J Cancer Res* 1987;78:858-868.
24. Taich P, Ceciliano A, Buitrago E, et al. Clinical pharmacokinetics of intra-arterial melphalan and topotecan combination in patients with retinoblastoma. *Ophthalmology*. 2014 Apr;121(4):889-897.
25. Abramson DH, Daniels AB, Marr BP, et al. Intra-Arterial Chemotherapy (Ophthalmic Artery Chemosurgery) for Group D Retinoblastoma. *PLoS One*. 2016 Jan 12;11(1):e0146582.
26. Abramson DH, Dunkel IJ, Brodie SE, Marr B, Gobin YP. Superselective ophthalmic artery chemotherapy as primary treatment for retinoblastoma (chemosurgery). *Ophthalmology*. 2010 Aug;117(8):1623-1629.
27. Scharoun JH, Han JH, Gobin YP. Anesthesia for Ophthalmic Artery Chemosurgery. *Anesthesiology*. 2017 Jan;126(1):165-172.

28. De la Huerta I, Seider MI, Hetts SW, Damato BE. Delayed Cerebral Infarction Following Intra-arterial Chemotherapy for Retinoblastoma. *JAMA Ophthalmol*. 2016 Jun 1;134(6):712-714.
29. Kaneko A, Suzuki S. Eye-preservation treatment of retinoblastoma with vitreous seeding. *Jpn J Clin Oncol*. 2003 Dec;33(12):601-607.
30. Munier FL, Gaillard MC, Balmer A, et al. Intravitreal chemotherapy for vitreous disease in retinoblastoma revisited: from prohibition to conditional indications. *Br J Ophthalmol*. 2012 Aug;96(8):1078-1083.
31. Munier FL, Soliman S, Moulin AP, Gaillard MC, Balmer A, Beck-Popovic M. Profiling safety of intravitreal injections for retinoblastoma using an anti-reflux procedure and sterilisation of the needle track. *Br J Ophthalmol*. 2012 Aug;96(8):1084-1087.
32. Francis JH, Brodie SE, Marr B, Zabor EC, Mondesire-Crump I, Abramson DH. Efficacy and Toxicity of Intravitreal Chemotherapy for Retinoblastoma: Four-Year Experience. *Ophthalmology*. 2017 Apr;124(4):488-495.
33. Ghassemi F, Shields CL, Ghadimi H, Khodabandeh A, Roohipour R. Combined intravitreal melphalan and topotecan for refractory or recurrent vitreous seeding from retinoblastoma. *JAMA Ophthalmol*. 2014 Aug;132(8):936-941.
34. Shields CL, Douglass AM, Beggache M, Say EA, Shields JA. Intravitreal chemotherapy for active vitreous seeding from retinoblastoma: Outcomes After 192 Consecutive Injections. The 2015 Howard Naquin Lecture. *Retina*. 2016 Jun;36(6):1184-1190.
35. Francis JH, Schaiquevich P, Buitrago E, et al. Local and systemic toxicity of intravitreal melphalan for vitreous seeding in retinoblastoma: a pre-clinical and clinical study. *Ophthalmology*. 2014 Sep;121(9):1810-1817.
36. Schaiquevich P, Francis JH, Cancela MB, Carcaboso AM, Chantada GL, Abramson DH. Treatment of Retinoblastoma: What Is the Latest and What Is the Future. *Front Oncol*. 2022 Apr 1;12:822330.
37. Buitrago E, Lagomarsino E, Mato G, Schaiquevich P. Stability of Melphalan Solution for Intravitreal Injection for Retinoblastoma. *JAMA Ophthalmol*. 2014;132(11):1372-1373.
38. Francis JH, Marr BP, Abramson DH. Classification of Vitreous Seeds in Retinoblastoma: Correlations with Patient, Tumor, and Treatment Characteristics. *Ophthalmology*. 2016 Jul;123(7):1601-1605.
39. Smith SJ, Smith BD, Mohney BG. Ocular side effects following intravitreal injection therapy for retinoblastoma: a systematic review. *Br J Ophthalmol*. 2014 Mar;98(3):292-297.
40. Schlüter S, Bornfeld N, Valiyev E, et al. Combination of Brachytherapy and Intravitreal Chemotherapy in the Treatment of Retinoblastoma with Vitreous Seeding. *Ocul Oncol Pathol*. 2022 Feb;8(1):64-70.
41. Francis JH, Marr BP, Brodie SE, Abramson DH. Anterior Ocular Toxicity of Intravitreal Melphalan for Retinoblastoma. *JAMA Ophthalmol*. 2015 Dec;133(12):1459-1463.
42. Francis JH, Abramson DH, Ji X, et al. Risk of Extraocular Extension in Eyes With Retinoblastoma Receiving Intravitreal Chemotherapy. *JAMA Ophthalmol*. 2017 Dec 1;135(12):1426-1429.
43. Ghassemi F, Shields CL. Intravitreal melphalan for refractory or recurrent vitreous seeding from retinoblastoma. *Arch Ophthalmol*. 2012 Oct;130(10):1268-1271.
44. Shields CL, Manjandavida FP, Arepalli S, Kaliki S, Lally SE, Shields JA. Intravitreal melphalan for persistent or recurrent retinoblastoma vitreous seeds: preliminary results. *JAMA Ophthalmol*. 2014 Mar;132(3):319-325.
45. Buitrago E, Del Sole MJ, Torbidoni A, et al. Ocular and systemic toxicity of intravitreal topotecan in rabbits for potential treatment of retinoblastoma. *Exp Eye Res*. 2013 Mar;108:103-109.
46. Del Sole MJ, Clausse M, Nejamkin P, et al. Ocular and systemic toxicity of high-dose intravitreal topotecan in rabbits: Implications for retinoblastoma treatment. *Exp Eye Res*. 2022 May;218:109026.
47. Nadelmann J, Francis JH, Brodie SE, Muca E, Abramson DH. Is intravitreal topotecan toxic to retinal function? *Br J Ophthalmol*. 2021 Jul;105(7):1016-1018.
48. Smith SJ, Pulido JS, Salomão DR, Smith BD, Mohney B. Combined intravitreal and subconjunctival carboplatin for retinoblastoma with vitreous seeds. *Br J Ophthalmol*. 2012 Aug;96(8):1073-1077.
49. Yousef YA, Al Jboor M, Mohammad M, et al. Safety and Efficacy of Intravitreal Chemotherapy (Melphalan) to Treat Vitreous Seeds in Retinoblastoma. *Front Pharmacol*. 2021 Jul 12;12:696787.
50. Mendelsohn M, Abramson DH, Madden T, et al. Intraocular concentrations of chemotherapeutic agents after systemic or local administration. *Arch Ophthalmol*. 1998;116:1209-1212.
51. Abramson DH, Frank CM, Dunkel IJ. A phase I/II study of subconjunctival carboplatin for intraocular retinoblastoma. *Ophthalmology*. 1999;106:1947-1950.
52. Martin NE, Kim JW, Abramson DH. Fibrin sealant for retinoblastoma: where are we? *J Ocul Pharmacol Ther*. 2008 Oct;24(5):433-438.
53. Carcaboso AM, Chiappetta DA, Opezzo JA, et al. Episcleral implants for topotecan delivery to the posterior segment of the eye. *Invest Ophthalmol Vis Sci*. 2010 Apr;51(4):2126-2134.
54. Hobzova R, Kodetova M, Pochop P, et al. Hydrogel implants for transscleral diffusion delivery of topotecan: In vivo proof of concept in a rabbit eye model. *Int J Pharm*. 2021 Sep 5;606:120832.
55. Kodetova M, Hobzova R, Sirc J, et al. The Role of Cryotherapy in Vitreous Concentrations of Topotecan Delivered by Episcleral Hydrogel Implant. *Pharmaceutics*. 2022 Apr 20;14(5):903.
56. Hayden BC, Jockovich ME, Murray TG, et al. Pharmacokinetics of systemic versus focal Carboplatin chemotherapy in the rabbit eye: possible implication in the treatment of retinoblastoma. *Invest Ophthalmol Vis Sci*. 2004 Oct;45(10):3644-3649.
57. Schmack I, Hubbard GB, Kang SJ, et al. Ischemic necrosis and atrophy of the optic nerve after periocular carboplatin injection for intraocular retinoblastoma. *Am J Ophthalmol*. 2006;142:310-315.
58. National Library of Medicine. Topotecan Episcleral Plaque for Treatment of Retinoblastoma – Full Text (2020). *ClinicalTrials.gov*. Available from: <https://clinicaltrials.gov/ct2/show/NCT04428879> (Accessed October 26, 2021)
59. Chévez-Barrios P, Chintagumpala M, Mieler W, et al. Response of retinoblastoma with vitreous tumor seeding to adenovirus-mediated delivery of thymidine kinase followed by ganciclovir. *J Clin Oncol*. 2005 Nov 1;23(31):7927-7935.
60. Pascual-Pasto G, Bazan-Peregrino M, Olaciregui NG, et al. Therapeutic targeting of the RB1 pathway in retinoblastoma with the oncolytic adenovirus VCN-01. *Sci Transl Med*. 2019 Jan 23;11(476):eaat9321.
61. Laurent VE, Otero LL, Vazquez V, et al. Optimization of molecular detection of GD2 synthase mRNA in retinoblastoma. *Mol Med Rep*. 2010 Mar-Apr;3(2):253-259.
62. Chantada GL, Rossi J, Casco F, et al. An aggressive bone marrow evaluation including immunocytology with GD2 for advanced retinoblastoma. *J Pediatr Hematol Oncol*. 2006 Jun;28(6):369-373.
63. Mora J. Dinutuximab for the treatment of pediatric patients with high-risk neuroblastoma. *Expert Rev Clin Pharmacol*. 2016;9(5):647-653.
64. Andersch L, Radke J, Klaus A, et al. CD171- and GD2-specific CAR-T cells potentially target retinoblastoma cells in preclinical in vitro testing. *BMC Cancer*. 2019 Sep 9;19(1):895.
65. Wang K, Chen Y, Ahn S, et al. GD2-specific CART cells encapsulated in an injectable hydrogel control retinoblastoma and preserve vision. *Nat Cancer*. 2020 Oct;1(10):990-997.