

BROLUCIZUMAB – NOVÝ HRÁČ NA POLI ANTI-VEGF TERAPIE U NEOVASKULÁRNÍ VĚKEM PODMÍNĚNÉ MAKULÁRNÍ DEGENERACE. PŘEHLED

Šín M.

Ústřední vojenská nemocnice - Vojenská fakultní nemocnice Praha,
Oční klinika 1.LF UK a ÚVN Praha

Autor prohlašuje, že vznik a téma odborného sdělení a jeho zveřejnění není ve střetu a není podpořeno žádnou farmaceutickou firmou. Práce nebyla zadána jinému časopisu ani jinde otištěna.

Do redakce doručeno dne: 29. 12. 2020
Přijato k publikaci dne: 14. 3. 2021
Publikováno on-line: 20. 6. 2021



doc. MUDr. Martin Šín, Ph.D.,
FEBO
Oční klinika 1. LF UK a ÚVN Praha
U Vojenské nemocnice 1200
160 00 Praha 6
E-mail: sinmar@uvn.cz

SOUHRN

Základním promotorem rozvoje choroideální neovaskularizace u věkem podmíněné makulární degenerace byl identifikován vaskulární endotelový růstový faktor (VEGF). Rozvoj choroideální neovaskularizace může být zpomalen zabráněním vazby vaskulárního endotelového růstového faktoru na buněčný VEGF receptor-2 přítomný na cévních endotelových buňkách, který je hlavním proangiogenním stimulem. Pokroky ve vývoji anti-VEGF terapie vedly v posledních letech k tak výraznému zlepšení výsledků zrakové ostrosti, že neovaskulární věkem podmíněnou makulární degeneraci dnes již není možno považovat za neléčitelnou chorobu. Přes mnohé výhody je současný standard terapie, který představuje častá aplikace blokátorů VEGF do sklivcového prostoru, značnou zátěží jak pro pacienta, tak pro zdravotní systém.

Cílem tohoto přehledu je představit nový preparát brolucizumab (známý také jako RTH 258 nebo dříve ESBA 1008). Článek je zaměřen na molekulární aspekty preparátu a přehled základních preklinických a klinických studií, které byly provedeny v průběhu vývoje léku. Brolucizumab je jednořetězcový fragment humanizované monoklonální protilátky s molekulární hmotností 26 kDa, který inhibuje VEGF-A. Preklinické studie na zvířatech ukázaly dobrý průnik molekuly přes sítnici při minimální systémové expozici. Bezpečnost a snášenlivost po aplikaci léčiva prokázala studie SEE (fáze 1/2). Ve studii OSPREY (fáze 2) byla prokázána stejná účinnost brolucizumabu na zrakovou ostrost v 8týdenním dávkovacím schématu v porovnání s afliberceptem. Ve stejné studii byli pacienti také pilotně testováni v režimu 12týdenního dávkování. Studie HAWK a HARRIER (fáze 3) prokázaly účinnost léku v dávce 6 mg v 12týdenním dávkovacím schématu u 55,6 % a 51 % pacientů.

Klíčová slova: brolucizumab, vaskulární růstový faktor, ARMD, CNV, anti-VEGF

SUMMARY

BROLUCIZUMAB – A NEW PLAYER IN THE FIELD OF ANTI-VEGF THERAPY OF NEOVASCULAR AGE-RELATED MACULAR DEGENERATION. A REVIEW

Vascular endothelial growth factor (VEGF) has been identified as a major promoter of the development of choroidal neovascularization in age-related macular degeneration. The development of choroidal neovascularization can be slowed by preventing the binding of vascular endothelial growth factor to cellular VEGF receptor-2 present on vascular endothelial cells, which represents the major proangiogenic stimulus. Advances in the development of anti-VEGF therapy have led to significant improvement in visual acuity outcomes in recent years that neovascular age-related macular degeneration can no longer be considered an incurable disease. Despite its many advantages, the current standard of care, which is the frequent application of VEGF blockers to the vitreous, is a significant burden on both the patient and the healthcare system.

This review is aimed at a new brolucizumab molecule (also known as RTH 258 or formerly ESBA 1008). The article focuses on the molecular aspects of the drug and an overview of the basic preclinical and clinical studies that were performed during drug development. Brolucizumab is a single chain fragment of a humanized monoclonal antibody with a molecular weight of 26 kDa that inhibits VEGF-A. Preclinical animal studies have shown good penetration of the molecule through the retina with minimal systemic exposure. The SEE study (phase 1/2) demonstrated safety and tolerability after drug administration. The OSPREY (phase 2) study demonstrated the same efficacy of brolucizumab on visual acuity in the 8-week dosing regimen compared to aflibercept. In the same study, patients were also pilot tested in a 12-week dosing regimen. The HAWK and HARRIER studies (phase 3) demonstrated the efficacy of the drug at a dose of 6 mg in a 12-week dosing schedule in 55.6 % and 51 % of patients, respectively.

Key words: brolucizumab, vascular growth factor, ARMD, CNV, anti-VEGF

ÚVOD

Věkem podmíněná makulární degenerace (VPMD) stále představuje hlavní příčinu slepoty v průmyslově rozvinutých zemích s celosvětovou prevalencí 8,69 % [1]. V současnosti VPMD na planetě postihuje 196 milionů lidí a do roku 2040 se předpokládá zvýšení tohoto počtu až na 288 milionů lidí [2].

VPMD je chronické progresivní onemocnění, které se může rozvinout do 2 hlavních pokročilých forem: neovaskulární VPMD (vlhká forma) nebo geografická atrofie (suchá forma) [3]. Přestože neovaskulární VPMD představuje pouze 20 % všech případů, je zodpovědná za 90 % případů ztráty zraku mezi všemi diagnostikovanými s VPMD [3]. Neovaskulární VPMD je charakterizována přítomností choroideální neovaskulární membrány (CNV), která představuje patologickou angiogenezi vedoucí k průsaku tekutiny. Tato tekutina se akumuluje intraretinálně, subretinálně nebo pod pigmentovým epitelem sítnice (RPE). Další změny u neovaskulární VPMD mohou představovat rupturu RPE, rozvoj tvrdých exsudátů, hemoragií či disciformní jizvu [3,4,5,6,7]. Zmíněné klinické abnormality vedou k postupnému poškození až ztrátě fotoreceptorů a následnému snížení zrakové ostrosti (ZO), pokud nedojde k terapeutickému zásahu [8].

Nedávné pokroky v léčbě neovaskulární VPMD

Hlavním cílem léčby neovaskulární VPMD je udržení či zlepšení centrální ZO. Tohoto cíle může být dosaženo "vysušením" postižené sítnice zastavením růstu novotvořených cév s následným snížením průsaku. Základním promotorem rozvoje CNV byl identifikován vaskulární endotelový růstový faktor (VEGF) [3]. Blokadou VEGF bylo prokázáno potlačení růstu CNV na myších a opičích modelech angiogeneze [9,10,11]. Rozvoj CNV může být zpomalen zabráněním vazby VEGF na buněčný VEGF receptor-2 přítomný na cévních endotelových buňkách, který je hlavním proangiogenním stimulem [12]. Protilátky zabírající vazbu proteinu VEGF na receptor (anti-VEGF) snižují průsak tekutiny z CNV a vedou ke zpomalení či regresi růstu CNV [9,13]. Pokroky ve vývoji anti-VEGF terapie vedly v posledních letech k tak výraznému zlepšení výsledků ZO, že neovaskulární VPMD již dnes není možno považovat za neléčitelnou chorobu [13].

Prvním anti-VEGF preparátem, který byl v roce 2004 schválen k použití americkým úřadem pro léky a potraviny (FDA), byl pegaptamib sodný. Jde o aptamer, který selektivně blokuje isoformu VEGF₁₆₅ [14]. Další preparát ranibizumab je fragmentem protilátky proti VEGF blokující všechny isoformy VEGF-A. Ranibizumab byl schválen FDA v roce 2006 po registračních studiích ANCHOR a MARINA [13,15,16]. Další dva anti-VEGF preparáty představují rekombinantní fúzní proteiny. Je to aflibercept schválený v roce 2011 v USA a 2012 v Evropě na základě registračních studií VIEW 1 a 2 [17]. Druhý fúzní protein je molekula conbercept schválená pro použití

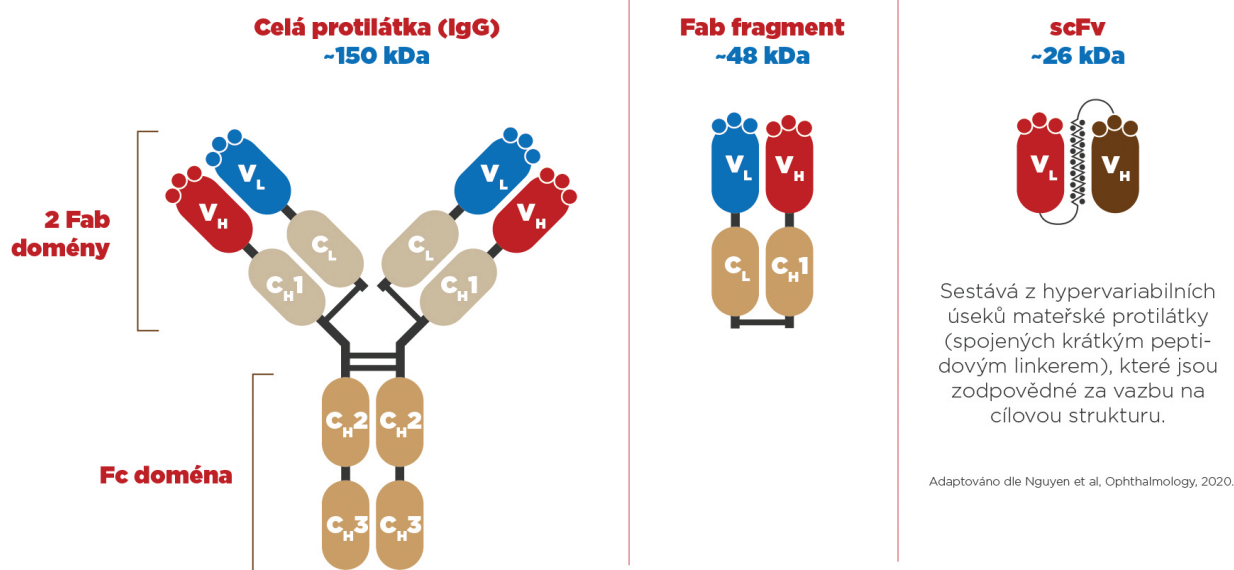
v Číně v roce 2013 na základě studie PHOENIX [18]. Dále jsou poměrně široce používány dva preparáty bez schválení registračních autorit, tedy v režimu off-label, bevacizumab a ziv-aflibercept [19,20].

Současný léčebný standard anti-VEGF terapie u neovaskulární VPMD vzhledem k chronickému charakteru onemocnění vyžaduje dlouhodobé pravidelné intravitreální aplikace [21]. Dlouhodobá intravitreální léčba však představuje podstatnou zátěž jak pro pacienta, tak pro zdravotní systém. Vzhledem ke zmíněným skutečnostem je obtížné převést výsledky klinických studií do reálné každodenní praxe a výsledky léčby v "reálné klinické praxi" jsou horší oproti výsledkům studií [22]. V průběhu doby došlo na základě zmíněných nevýhod k rozvolnění původně fixních léčebných režimů na alternativní způsoby podávání jako jsou režim podle potřeby (pro re nata-PRN) nebo Treat and Extend [23]. Cílem těchto alternativních dávkovacích režimů je větší individualizace léčebného schématu pro pacienta, na jejichž podkladě dochází k šetření jak finančních prostředků, tak kapacit zdravotního systému. V roce 2019 byl schválen nový preparát brolucizumab, který v klinických studiích prokázal delší terapeutickou účinnost se zlepšením ZO při aplikaci každých 12 týdnů. Tento přehledový článek se zaměřuje na fakta o vývoji brolucizumabu, a také podává přehled preklinických a klinických studií zaměřených na jeho účinnost a bezpečnost.

BROLUCIZUMAB

Molekulární aspekty

Brolucizumabum (také znám jako molekula RTH 258 nebo dříve ESBA 1008) je jednořetězcový fragment humanizované monoklonální protilátky (scFv), který inhibuje VEGF-A [24]. ScFv je autonomní vazebná část protilátky zbavená těžké molekulární struktury, avšak s plně zachovalou vazebnou kapacitou [25,26]. Jednořetězcové fragmenty jsou z farmakologického hlediska velmi atraktivní molekuly. Malý rozměr a absence krystalizujících domén jim dodává funkční výhodu při použití in vivo, jako jsou výborná biologická dostupnost a malá imunogenicita [27]. V porovnání s plnými IgG mají lepší průnik do tkání a z toho plynoucí lepší lokální efekt s delším trváním, navíc při menších systémových nežádoucích účincích [28,29]. Brolucizumab je produkovaný rekombinantní DNA technologií a jeho výsledná molekulová hmotnost je 26 kDa, tedy nejnižší mezi všemi současnými anti-VEGF preparáty [24]. Malý rozměr molekuly (aflibercept 97 až 115 kDa a ranibizumab 48 kDa) a její výborná rozpustnost umožňuje vytvořit roztok s koncentrací až 120 mg/ml. Takto vysoká koncentrace umožňuje podání 6 mg brolucizumabu ve standardní 50 µm intravitreální aplikaci. Díky vysoké koncentraci je při standardní intravitreální aplikaci dodáno do sklivcového prostoru větší množství (počet) molekul brolucizumabu. Tím je jeho vazebná kapacita k VEGF-A 11 až 22krát větší v porovnání s afliberceptem nebo ranibizu-



C_H, konstantní těžký řetězec; C_L, konstantní lehký řetězec; scFv, jednořetězcový fragment protilátky, z angl. single chain fragment variable; V_H, variabilní těžký řetězec; V_L, variabilní lehký řetězec

Obrázek 1. Schématické srovnání molekulární struktury jednořetězcového fragmentu humanizované monoklonální protilátky s celou protilátkou IgG a jejím fragmentem (ranibizumab). Překresleno z Nguyen et al. [30]

mabem a na základě toho dochází k prodloužení terapeutického účinku léčiva [24]. Obrázek 1.

Preklinické studie

Vysoká afinita brolucizumabu k isoformě VEGF-A s následnou blokáží vazby na VEGF receptor 1 a 2 byla prokázána v několika in vitro studiích [30]. Farmakokinetika brolucizumabu byla studována na opičím modelu druhu makak jávský (*macaca fascicularis*). Ve studii byla aplikována dávka brolucizumabu v množství 1 nebo 6 mg do obou očí 9 primátů [30]. Studie zjistila, že koncentrace brolucizumabu po podání léku v centrální sítnici dosahuje 42% sklivcové koncentrace a koncentrace v cévnatce 18% sklivcové koncentrace. Dále bylo zjištěno, že průměrný poločas, clearance léku z očních tkání je $2,4 \pm 0,3$ dny. Maximální sérová koncentrace léku byla asi 3500krát nižší v porovnání s koncentrací ve sklivcové dutině a sérová clearance byla 51,0 hodin. Na základě výsledků této studie bylo zjištěno, že brolucizumab proniká do cévnatky, ale systémový průnik je minimální. V dalších studiích na makacích nebyla zjištěna žádná oční či systémová toxicita brolucizumabu při intravitreální aplikaci a pouze minimální oční zánětlivé projevy [30]. Farmakokinetika brolucizumabu byla také zkoumána u makaků při intravenózním podání v koncentraci 2 mg/kg. Poločas sérové clearance byl stanoven v této studii na $5,6 \pm 1,5$ hodiny.

Všechny preklinické studie prokázaly potenciál brolucizumabu při blokaci VEGF s minimálním systémovým účinkem a toxicitou u druhu makak jávský.

KLINICKÉ STUDIE S BROLUCIZUMABEM

Fáze 1/2 studie SEE

Bezpečnost a účinnost preparátu brolucizumab byla poprvé u pacientů s neléčenou VPMD hodnocena ve studii SEE [24]. Šlo o prospektivní, multicentrickou, randomizovanou, dvojité zaslepenou studii. V první fázi byla stanovována maximální použitelná dávka (MFD) preparátu brolucizumab při vzestupné aplikaci množství od 0,5 mg po 6 mg. V další fázi byla hodnocena účinnost MFD v porovnání s 0,5 mg ranibizumabu. Výsledky potvrdily podobnou účinnost brolucizumabu v dávce 4,5 mg a 6 mg v porovnání s 0,5 mg ranibizumabu při redukci centrální makulární tloušťky (rozdíl ve změně v porovnání s ranibizumabem v 1. měsíci byl $22,86 \mu\text{m}$ u 4,5 mg a $19,40 \mu\text{m}$ u 6 mg). Dále byl prokázán rozdíl v intervalu pro potřebu následné léčby, který ve skupině s 6 mg brolucizumabu byl 75 dní a u ranibizumabu 45 dní ($p = 0,04$). Ve studii nebyly prokázány žádné neočekávané nežádoucí účinky spojené s podáním brolucizumabu [24].

Fáze 2 studie OSPREY

Na základě výsledků studie SEE, která prokázala potřebu reapplikace brolucizumabu s o 30 dní delším intervalem v porovnání s ranibizumabem, byla provedena studie OSPREY [24,32]. Tato studie zkoumala účinnost a bezpečnost preparátu brolucizumabu v porovnání s afliberceptem (schválené podávání každých 8 týdnů). Ve studii byli zahrnuti pacienti s neléčenou neovaskulární VPMD, randomizováni do dvou větví v poměru 1:1 (afliberceptem vs. brolucizumab).

bercept 2 mg a brolucizumab 6 mg). Studie byla rozdělena do 3 fází. V první nasycovací fázi mezi zahájením studie a týdnem 12 byly obě látky aplikovány v intervalu každé 4 týdny v obou skupinách. V druhé fázi byl interval re aplikací u obou preparátů prodloužen na 8 týdnů a vyhodnocení této fáze proběhlo ve 40. týdnu studie. V poslední finální fázi studie byl u větve s brolucizumabem prodloužen aplikační interval na 12. týdnů, zatímco u afliberceptové větve byl zachován interval aplikací 8 týdnů s finálním vyhodnocením výsledků v 56. týdnu studie [32].

Primárním cílem studie bylo porovnání nejlépe korigované ZO v obou skupinách po 12 a 16 týdnech studie. Nebyl prokázán statisticky významný rozdíl v zisku písmen jak ve 12. týdnu studie měřeném na ETDRS optotypu (5,75 písmen u brolucizumabu vs 6,89 písmen u afliberceptu), tak v 16. týdnu studie (6,04 písmen u brolucizumabu vs 6,62 písmen u afliberceptu). Tento trend přetrvával i po fázi dávkování každých 8 týdnů ve 40. týdnu studie (6,25 písmen u brolucizumabu vs 5,75 písmen u afliberceptu). Ve skupině léčené brolucizumabem navíc bylo zaznamenáno vyšší procento pacientů s kompletním vymizením intraretinální (IRF) a subretinální (SRF) tekutiny (61 % brolucizumab vs 35 % aflibercept). U poloviny pacientů ve fázi dávkování brolucizumabu každých 12 týdnů zůstala nejlépe korigovaná ZO stabilní i na konci sledovacího období v týdnu 56. Ve studii nebyl zaznamenán rozdíl v bezpečnostním profilu obou preparátů [32].

Fáze 3 studie HAWK a HARRIER

Na základě výsledků studie první a druhé fáze byl připraven design studie třetí fáze. V rámci studie byla zohledňována individuální dynamika aktivity onemocnění jako nejlépe korigovaná ZO, terapeutická odpověď na nasycovací fázi léčby či anatomické výsledky [32]. Na základě dynamiky onemocnění byli pacienti rozděleni do dávkovacího schématu s intervalem buď aplikací každých 12 nebo každých 8 týdnů. Studie HAWK a HARRIER byly 2leté randomizované multicentrické studie, ve kterých byl porovnáván efekt afliberceptu 2 mg s brolucizumabem 3 mg (pouze ve studii HAWK) a 6 mg při léčbě neovaskulární VPMD. Studie začínala u obou preparátů s iniciační nasycovací fází, ve které byly první 3 aplikace obou preparátů aplikovány v měsíčním intervalu (aplikace na počátku studie a ve 4 a 8 týdnu). Větev pacientů léčených afliberceptem byla dále aplikována ve standardním schváleném režimu každých 8 týdnů. Pacienti ve větvi léčené brolucizumabem (3 mg i 6 mg) byli následně léčeni v intervalu 12 týdnů v případě, že na kontrolních vizitách (v týdnu 16, 20, 32 a 44 ve studii HAWK a navíc týdnů 28 a 40 ve studii HARRIER) nebyly přítomny známky aktivity onemocnění. V případě přetrvávání aktivity onemocnění byl aplikační interval zkrácen z 12 týdnů na 8 týdnů [33]. Primárním cílem v obou studiích ve 48. týdnu bylo zjistit, zda nejlépe korigovaná ZO u pacientů léčených brolucizumabem není horší v porovnání s léčenými afliberceptem. Sekundárním cílem bylo zjištění podílu pacientů léčených brolucizumabem vhodných pro aplikaci v 12týdenním intervalu, anatomické výsledky (přítomnost SRF/IRF) a bezpečnostní profil preparátu.

Výsledky prokázaly srovnatelnou účinnost na nejlépe korigovanou ZO u obou preparátů. Ve studii HAWK byl průměrný zisk ETDRS písmen ve skupině léčených brolucizumabem 3 mg +6,1 písmen, ve skupině s brolucizumabem 6 mg +6,6 písmen a ve skupině s afliberceptem 2 mg +6,8 písmen ETDRS. Stejně tak ve studii HARRIER, kde byl průměrný zisk +6,9 písmen u pacientů léčených brolucizumabem 6 mg a +7,6 písmen u léčených afliberceptem 2 mg. Centrální makulární tloušťka (CMT) poklesla signifikantně více u pacientů léčených preparátem brolucizumab na kontrole v 16. týdnu studie a signifikantní rozdíl se udržel po celou dobu sledování do 48. týdne studie. U pacientů léčených preparátem brolucizumab byl ve všech případech signifikantně nižší podíl pacientů s přetrvávajícím SRF i IRF. Ve 48. týdnu studie 55,6 % pacientů léčených brolucizumabem 6 mg ve studii HAWK a 51,0 % pacientů ve studii HARRIER nevykazovalo známky aktivity onemocnění při intervalu aplikací 12 týdnů. Nežádoucí účinky byly srovnatelné se studiemi fáze 2. Nejčastěji byly zaznamenány spojivková sufuze, bolest oka a sklivcové zákaly v méně než 5 % případů. Zvláštní pozornost byla zaměřena na přítomnost uveitid. Tato nežádoucí událost byla zaznamenána v 2,2 % případů ve větvi léčené brolucizumabem 6 mg ve studii HAWK a v 0,8 % případů ve studii HARRIER. Obdobné hodnoty pro skupinu léčených afliberceptem byly 0,3 % ve studii HAWK a 0 % ve studii HARRIER. Zaznamenané uveitidy byly z 90 % hodnoceny jako lehké a byly řešeny lokální aplikací kortikoidní terapie s vyléčením bez trvalých následků [33]. Nedávno byly publikovány 2leté výsledky studie HAWK a HARRIER [34]. Výsledky nejlépe korigované ZO ukazují srovnatelný zisk písmen v obou studiích u obou preparátů po 96 týdnech sledování a pohybují se v rozmezí mezi 5,3 a 6,6 písmen ETDRS. Výsledný zisk je v obou skupinách nižší v porovnání s předchozími studiemi anti-VEGF terapie [34,35,36]. Jde pravděpodobně o stropový efekt, protože na základě vstupních kritérií byl povolen nábor pacientů s nejlépe korigovanou ZO horší nebo rovno 78 písmenům ETDRS a průměrná vstupní nejlépe korigovaná ZO v obou studiích byla 61 písmen. Tato hodnota je přibližně o 8 písmen lepší než v předchozí studii, kde průměrná vstupní nejlépe korigovaná ZO byla 53 písmen ETDRS [35,36]. Po 96 týdnech sledování přetrvává také signifikantně větší redukce CMT zaznamenaná již v 48. týdnu studie. V souvislosti s tímto nálezem u pacientů léčených preparátem brolucizumab zůstává také signifikantně nižší podíl pacientů s přetrvávajícím SRF i IRF. Tento výsledek naznačuje větší potenciál brolucizumabu při redukci cévního průsaku. Takovéto výsledky jsou pravděpodobně způsobeny unikátností molekuly a možností dopravení většího množství účinných molekul do postižené oblasti, jak bylo popsáno v rámci preklinických studií [24,30]. Ačkoliv doposud nebyla v žádné studii prokázána přímá souvislost mezi mírou redukce CMT a ziskem písmen ETDRS, je redukce CMT měřená na optické koherenční tomografii (OCT) považována za nejlepší parametr hodnocení terapeutického úspěchu v klinických léčebných doporučeních [11,14,37]. V 96.

týdnu studie 45,4 % pacientů léčených brolucizumabem 6 mg ve studii HAWK a 38,6 % pacientů ve studii HARRIER prošlo celým sledovaným obdobím studie s intervalem aplikací 12 týdnů. Ve skupině pacientů, kteří nejevili známky aktivity po prvním roce sledování je pak v jednotlivých studiích jejich podíl 81,5 % a 75,6 %. Navíc design studie neumožňoval převést pacienty, kteří byli nastaveni na aplikace brolucizumabu v intervalu každých 8 týdnů zpět na 12týdenní interval i při zlepšení parametrů, takže se dá předpokládat určité podhodnocení v porovnání s reálnou praxí. Bezpečnostní profil léku jak z pohledu lokálních, tak celkových nežádoucích účinků, je na dobré úrovni v porovnání s ostatními anti-VEGF preparáty.

SOUHRN KLINICKÉ IMPLIKACE VYPLÝVAJÍCÍ ZE STUDIÍ

Blokace VEGF představuje v současnosti zlatý standard v terapii neovaskulární VPMD. Přes jednoznačné

zlepšení výsledků zavedení této terapie představuje však značnou zátěž pro zdravotní systém jak z pohledu finančního, tak zátěže personálu. Z tohoto důvodu je přetrvávající výzvou udržení efektivity léčby při redukci počtu nutných vizit. Výsledkem této snahy byl rozvoj alternativních dávkovacích schémat jako jsou PRN nebo Treat and Extend. Výsledky nedávných studií však ukazují lepší výsledky u fixních režimů dávkování v porovnání s jinou alternativou [38].

Molekula brolucizumabu umožňuje dle studie u 35–50 % pacientů aplikace ve fixním režimu s intervalem 12 týdnů. Jde o největší interval mezi všemi doposud používanými anti-VEGF preparáty (aflibercept interval 8 týdnů, ranibizumab 4 týdny) schválený regulačními autoritami. Navíc ze studie vyplývá nejvyšší účinnost brolucizumabu při redukci IRF a SRF. Na základě těchto výsledků je možné zvažovat brolucizumab jako možný lék první volby v léčbě neovaskulární VPMD v nadcházejícím období, i když optimální léčebné schéma musí být dále prozkoumáno v dalších studiích i reálné klinické praxi.

LITERATURA

- Wong WL, Su X, Li X, et al. Global prevalence of age-related macular degeneration and disease burden projection for 2020 and 2040: a systematic review and meta-analysis. *Lancet Glob Health*. 2014;2(2):e106-e116.
- Jonas JB, Cheung CMG, Panda-Jonas S. Updates on the Epidemiology of Age-Related Macular Degeneration. *Asia Pac J Ophthalmol (Phila)*. 2017 Nov-Dec;6(6):493-497.
- Bakri SJ, Thorne JE, Ho AC, et al. Safety and Efficacy of Anti-Vascular Endothelial Growth Factor Therapies for Neovascular Age-Related Macular Degeneration: A Report by the American Academy of Ophthalmology. *Ophthalmology*. 2019 Jan;126(1):55-63.
- Mitchell P, Liew G, Gopinath B, Wong TY. Age-related macular degeneration. *Lancet*. 2018 Sep 29;392(10153):1147-1159.
- Holz FG, Schmitz-Valckenberg S, Fleckenstein M. Recent developments in the treatment of age-related macular degeneration. *J Clin Invest*. 2014 Apr;124(4):1430-1438.
- Ersoz MG, Karacorlu M, Arf S, Muslubas IS, Hocaoglu M. Retinal pigment epithelium tears: Classification, pathogenesis, predictors, and management. *Surv Ophthalmol*. 2017 Jul-Aug;62(4):493-505.
- Daniel E, Grunwald JE, Kim BJ, et al. Comparison of Age-related Macular Degeneration Treatments Trials (CATT) Research Group. Visual and Morphologic Outcomes in Eyes with Hard Exudate in the Comparison of Age-Related Macular Degeneration Treatments Trials. *Ophthalmol Retina*. 2017 Jan-Feb;1(1):25-33.
- Bhutto I, Luttly G. Understanding age-related macular degeneration (AMD): relationships between the photoreceptor/retinal pigment epithelium/Bruch's membrane/choriocapillaris complex. *Mol Aspects Med*. 2012 Aug;33(4):295-317.
- Campochiaro PA, Aiello LP, Rosenfeld PJ. Anti-Vascular Endothelial Growth Factor Agents in the Treatment of Retinal Disease: From Bench to Bedside. *Ophthalmology*. 2016 Oct;123(10S):S78-S88.
- Krzystolik MG, Afshari MA, Adamis AP, et al. Prevention of experimental choroidal neovascularization with intravitreal anti-vascular endothelial growth factor antibody fragment. *Arch Ophthalmol*. 2002 Mar;120(3):338-346.
- Saishin Y, Saishin Y, Takahashi K, et al. VEGF-TRAP(R1R2) suppresses choroidal neovascularization and VEGF-induced breakdown of the blood-retinal barrier. *J Cell Physiol*. 2003 May;195(2):241-248.
- Shibuya M. Vascular Endothelial Growth Factor (VEGF) and Its Receptor (VEGFR) Signaling in Angiogenesis: A Crucial Target for Anti- and Pro-Angiogenic Therapies. *Genes Cancer*. 2011 Dec;2(12):1097-1105.
- Schmidt-Erfurth U, Chong V, Loewenstein A, et al. European Society of Retina Specialists. Guidelines for the management of neovascular age-related macular degeneration by the European Society of Retina Specialists (EURETINA). *Br J Ophthalmol*. 2014 Sep;98(9):1144-1167.
- Gragoudas ES, Adamis AP, Cunningham ET Jr, Feinsod M, Guyer DR. VEGF Inhibition Study in Ocular Neovascularization Clinical Trial Group. Pegaptanib for neovascular age-related macular degeneration. *N Engl J Med*. 2004 Dec 30;351(27):2805-2816.
- Brown DM, Kaiser PK, Michels M, et al. ANCHOR Study Group. Ranibizumab versus verteporfin for neovascular age-related macular degeneration. *N Engl J Med*. 2006 Oct 5;355(14):1432-1444.
- Rosenfeld PJ, Brown DM, Heier JS, et al. MARINA Study Group. Ranibizumab for neovascular age-related macular degeneration. *N Engl J Med*. 2006 Oct 5;355(14):1419-1431.
- Heier JS, Brown DM, Chong V, et al. Intravitreal aflibercept (VEGF trap-eye) in wet age-related macular degeneration. *Ophthalmology*. 2012 Dec;119(12):2537-2548.
- Liu K, Song Y, Xu G, et al. PHOENIX Study Group. Conbercept for Treatment of Neovascular Age-related Macular Degeneration: Results of the Randomized Phase 3 PHOENIX Study. *Am J Ophthalmol*. 2019 Jan;197:156-167.
- Comparison of Age-related Macular Degeneration Treatments Trials (CATT) Research Group, Maguire MG, Martin DF, et al. Five-Year Outcomes with Anti-Vascular Endothelial Growth Factor Treatment of Neovascular Age-Related Macular Degeneration: The Comparison of Age-Related Macular Degeneration Treatments Trials. *Ophthalmology*. 2016 Aug;123(8):1751-1761.
- de Oliveira Dias JR, de Andrade GC, Novais EA, Farah ME, Rodrigues EB. Fusion proteins for treatment of retinal diseases: aflibercept, ziv-aflibercept, and conbercept. *Int J Retina Vitreous*. 2016 Feb 1;2:3.
- Jaffe DH, Chan W, Bezlyak V, Skelly A. The economic and humanistic burden of patients in receipt of current available therapies for nAMD. *J Comp Eff Res*. 2018 Nov;7(11):1125-1132.
- Holz FG, Tadayoni R, Beatty S, et al. Multi-country real-life experience of anti-vascular endothelial growth factor therapy for wet age-related macular degeneration. *Br J Ophthalmol*. 2015 Feb;99(2):220-226.
- Wyckoff CC, Clark WL, Nielsen JS, et al. Optimizing Anti-VEGF Treatment Outcomes for Patients with Neovascular Age-Related Macular Degeneration. *J Manag Care Spec Pharm*. 2018 Feb;24(2-a Suppl):S3-S15.
- Holz FG, Dugel PU, Weissgerber G, et al. Single-Chain Antibody Fragment VEGF Inhibitor RTH258 for Neovascular Age-Related Macular Degeneration: A Randomized Controlled Study. *Ophthalmology*. 2016 May;123(5):1080-1089.
- Auf der Maur A, Escher D, Barberis A. Antigen-independent selection of stable intracellular single-chain antibodies. *FEBS Lett*. 2001 Nov 23;508(3):407-412.

26. Thiel MA, Coster DJ, Standfield SD, et al. Penetration of engineered antibody fragments into the eye. *Clin Exp Immunol*. 2002 Apr;128(1):67-74.
27. Fernandes CFC, Pereira SDS, Luiz MB, et al. Camelid Single-Domain Antibodies As an Alternative to Overcome Challenges Related to the Prevention, Detection, and Control of Neglected Tropical Diseases. *Front Immunol*. 2017 Jun 9;8:653.
28. Yokota T, Milenic DE, Whitlow M, Schlom J. Rapid tumor penetration of a single-chain Fv and comparison with other immunoglobulin forms. *Cancer Res*. 1992 Jun 15;52(12):3402-3408.
29. Borrás L, Gunde T, Tietz J, et al. Generic approach for the generation of stable humanized single-chain Fv fragments from rabbit monoclonal antibodies. *J Biol Chem*. 2010 Mar 19;285(12):9054-9066.
30. Nguyen QD, Das A, Do DV, et al. Brolucizumab: Evolution through Preclinical and Clinical Studies and the Implications for the Management of Neovascular Age-Related Macular Degeneration. *Ophthalmology*. 2020 Jul;127(7):963-976.
31. Gaudreault J, Fei D, Rusit J, Suboc P, Shiu V. Preclinical pharmacokinetics of Ranibizumab (rhuFabV2) after a single intravitreal administration. *Invest Ophthalmol Vis Sci*. 2005 Feb;46(2):726-733.
32. Dugel PU, Jaffe GJ, Sallstig P, et al. Brolucizumab Versus Aflibercept in Participants with Neovascular Age-Related Macular Degeneration: A Randomized Trial. *Ophthalmology*. 2017 Sep;124(9):1296-1304.
33. Dugel PU, Koh A, Ogura Y, et al. HAWK and HARRIER Study Investigators. HAWK and HARRIER: Phase 3, Multicenter, Randomized, Double-Masked Trials of Brolucizumab for Neovascular Age-Related Macular Degeneration. *Ophthalmology*. 2020 Jan;127(1):72-84.
34. Dugel PU, Singh RP, Koh A, et al. HAWK and HARRIER: Ninety-Six-Week Outcomes from the Phase 3 Trials of Brolucizumab for Neovascular Age-Related Macular Degeneration. *Ophthalmology*. 2020 Jun 20:S0161-6420(20)30570-4.
35. Schmidt-Erfurth U, Kaiser PK, Korobelnik JF, et al. Intravitreal aflibercept injection for neovascular age-related macular degeneration: ninety-six-week results of the VIEW studies. *Ophthalmology*. 2014 Jan;121(1):193-201.
36. Ho AC, Busbee BG, Regillo CD, et al. Twenty-four-month efficacy and safety of 0.5 mg or 2.0 mg ranibizumab in patients with subfoveal neovascular age-related macular degeneration. *Ophthalmology*. 2014 Nov;121(11):2181-2192.
37. Roh M, Selivanova A, Shin HJ, Miller JW, Jackson ML. Visual acuity and contrast sensitivity are two important factors affecting vision-related quality of life in advanced age-related macular degeneration. *PLoS One*. 2018 May 10;13(5):e0196481.
38. Veritti D, Sarao V, Missiroli F, Ricci F, Lanzetta P. Twelve-month outcomes of intravitreal aflibercept for neovascular age-related macular degeneration: Fixed Versus As-needed Dosing. *Retina*. 2019 Nov;39(11):2077-2083.